

## Клинические рекомендации/Clinical guidelines

# Российские клинические рекомендации по диагностике и лечению С1 клинического класса хронических заболеваний вен (ретикулярный варикоз и телеангиэктазии)

В.Ю. Богачев<sup>✉</sup>, Д.А. Росуховский, Д.А. Борсук, О.А. Шонов, О.П. Манджикян, К.В. Лобастов, Е.П. Бурлева, С.М. Беленцов, С.В. Сапелкин, А.А. Фокин, А.С. Дворников, С.И. Прядко, О.Н. Гужков, Р.А. Бредихин, В.Е. Баринов, В.В. Сорока, С.И. Ларин, Е.Ю. Бережной, А.Ю. Семенов, В.В. Раскин, А.В. Альбицкий, Н.Р. Аркадан, Е.О. Белянина, Б.В. Болдин, Е.Н. Глаголева, В.Е. Денисов, О.В. Дженина, И.В. Доронин, О.О. Иванов, К.А. Капериз, М.А. Карев, А.В. Крылов, А.Ю. Крылов, Е.А. Летунский, В.Н. Лобанов, В.С. Мартынов, Д.Н. Моренко, П.А. Пирожено, Ю.В. Савинова, К.С. Суворов, А.М. Терехов, П.Ю. Туркин, А.Р. Хафизов, Р.Г. Чаббаров, А.С. Шарипов, С.Н. Корниевич, Ш.Д. Зокирхонов и Е.В. Шайдаков

e-mail: vadim.bogachev63@gmail.com

**Резюме**

Накопившиеся научные данные по диагностике и лечению С1-клинического класса хронических заболеваний вен, широкая распространенность и недопустимо высокая вариабельность врачебной практики в отношении указанной категории пациентов, а также отсутствие каких-либо регламентирующих документов на этот счет, послужили причиной разработки Саморегулируемой организацией Ассоциацией «Национальная коллегия флебологов» клинических рекомендаций по лечению пациентов с ретикулярным варикозом и ТАЭ нижних конечностей, а также с расширением вен различных частей тела. Целью написанного *de novo* документа стала систематизация существующей сегодня доказательной базы и разработка минимальных стандартов помощи при рассматриваемой патологии.

**Ключевые слова:** клинические рекомендации, телеангиэктазии, ретикулярный варикоз, склеротерапия, чрескожная лазерная коагуляция, хронические заболевания вен

**Для цитирования:** Богачев В.Ю., Росуховский Д.А., Борсук Д.А., Шонов О.А., Манджикян О.П., Лобастов К.В. и др. Российские клинические рекомендации по диагностике и лечению С1-клинического класса хронических заболеваний вен (ретикулярный варикоз и телеангиэктазии). *Амбулаторная хирургия*. 2020;(3-4):140-206. doi: 10.21518/1995-1477-2020-3-4-140-206

**Конфликт интересов:** авторы заявляют об отсутствии конфликта интересов.

## Russian clinical practice guidelines for the management of C1 clinical class of chronic venous disorders (reticular veins and telangiectasias)

Vadim Yu. Bogachev<sup>✉</sup>, Dmitriy A. Rosukhovski, Denis A. Borsuk, Oleg A. Shonov, Hovsep P. Manjikian, Kirill V. Lobastov, Elena P. Burleva, Sergey M. Belentsov, Sergey V. Sapelkin, Alexey A. Fokin, Anton S. Dvornikov, Sergey I. Pryadko, Oleg N. Guzhkov, Roman A. Bredikhin, Victor E. Barinov, Vladimir V. Soroka, Sergey I. Larin, Evgenii Y. Berezhnoi, Artem Yu. Semenov, Vladimir V. Raskin, Aleksandr V. Albitskii, Natalia R. Arkadan, Elena O. Belyanina, Boris V. Boldin, Ekaterina N. Glagoleva, Vladimir E. Denisov, Olga V. Dzenina, Igor V. Doronin, Oleg O. Ivanov, Konstantin A. Kaperiz, Maksim A. Karev, Aleksandr V. Krylov, Alexey Yu. Krylov, Evgeny A. Letunovsky, Victor N. Lobanov, Vadim S. Martynov, Dmitry N. Morenko, Petr A. Pirozhenko, Yulia V. Savinova, Konstantin S. Suvorov, Aleksey M. Terekhov, Pavel Yu. Turkin, Azat R. Khafizov, Rustyam G. Chabbarov, Askhat S. Sharipov, Sergei N. Kornievich, Shokhzod D. Zokirkhonov and Evgeniy V. Shaydakov

e-mail: vadim.bogachev63@gmail.com

**Abstract**

Recently collated scientific data on the management of C1 clinical class of chronic venous disorders; wide prevalence of the disease and high variability amongst medical practitioners in relation to managing this category of patients and absence of any regulatory documents has prompted the development of clinical guidelines for the treatment of patients with reticular varicose veins and telangiectasias of the lower extremities and various parts of the body. These guidelines have been developed by a self-regulated organization Association "The National College of Phlebology". The purpose of the *de novo* guidelines is to systematize the existing evidence and offer minimal standards of care for chronic venous disorders in C1 patients.

**Keywords:** clinical practice guidelines, telangiectasias, reticular veins, sclerotherapy, percutaneous laser ablation, chronic venous disorders

**For citation:** Bogachev V.Yu., Rosukhovski D.A., Borsuk D.A., Shonov O.A., Manjikian H.P., Lobastov K.V. et al. Russian clinical practice guidelines for the management of C1 clinical class of chronic venous disorders (reticular veins and telangiectasias). *Ambulatornaya khirurgiya = Ambulatory Surgery (Russia)*. 2020;(3-4):140-206. (In Russ.) doi: 10.21518/1995-1477-2020-3-4-140-206

**Conflict of interest:** the authors declare no conflict of interest.

## СОДЕРЖАНИЕ

1. Введение
2. Методология составления рекомендаций
3. Список сокращений
4. Определения и термины
5. Эпидемиология
6. Этиология и патогенез
7. Анатомия микроциркуляторного русла кожи
8. Классификации
  - 8.1. Классификация CEAP
  - 8.2. Телеангиэктазии, венулэктазии, ретикулярные вены и варикозные вены
  - 8.3. Классификации телеангиэктазий
  - 8.4. Классификация фототипов кожи
9. Диагностика
  - 9.1. Жалобы
  - 9.2. Анамнез
  - 9.3. Физикальное исследование
    - 9.3.1. Флебэктатическая корона (C4c)
  - 9.4. Лабораторные тесты
  - 9.5. Инструментальная диагностика
    - 9.5.1. Ультразвуковое исследование
    - 9.5.2. Чрескожная визуализация
  - 9.6. Фотодокументация
  - 9.7. Дифференциальная диагностика телеангиэктазий
10. Общие подходы к лечению
  - 10.1. Квалификация врача
  - 10.2. Условия медицинской помощи
  - 10.3. Консультация пациента до начала лечения
  - 10.4. Информированное добровольное согласие
  - 10.5. Эффективность вмешательств на ретикулярных венах и/или телеангиэктазиях
  - 10.6. Влияние устранения вен на субъективные симптомы ХЗВ
  - 10.7. Консервативная терапия
  - 10.8. Основные лечебные процедуры
  - 10.9. Протокол вмешательства
  - 10.10. Оценка результатов лечения
11. «Питающая» вена
  - 11.1. Концепция «питающей» вены
    - 11.1.1. Сообщение «питающих» вен и телеангиэктазий
    - 11.1.2. Значение «питающей» вены в развитии телеангиэктазий
  - 11.2. Устранение «питающих» вен при вмешательствах на телеангиэктазиях
12. Микросклеротерапия
  - 12.1. Противопоказания к склеротерапии
    - 12.1.1. Абсолютные противопоказания
    - 12.1.2. Относительные противопоказания
  - 12.2. Флебосклерозирующие препараты
    - 12.2.1. Детергенты
    - 12.2.2. Гиперосмотические растворы
    - 12.2.3. Химические раздражители (коррозивные препараты)
  - 12.3. Сравнение склерозантов
  - 12.4. Комбинация и разведение склерозантов
  - 12.5. Жидкая или пенная форма
  - 12.6. Концентрации склерозантов
  - 12.7. Объемы вводимых склерозантов
    - 12.7.1. Объем введения за одну инъекцию
    - 12.7.2. Общий объем за лечебную процедуру

## CONTENTS

1. Introduction
2. Methodology
3. Abbreviations
4. Definitions and terms
5. Epidemiology
6. Etiology and pathophysiology
7. Anatomy of the skin microcirculation
8. Classifications
  - 8.1. CEAP classification
  - 8.2. Telangiectasias, venulectasias, reticular veins and varicose veins
  - 8.3. Classifications of telangiectasias
  - 8.4. Classification of skin phototypes
9. Diagnostics
  - 9.1. Complaints
  - 9.2. History
  - 9.3. Physical examination
    - 9.3.1. Corona phlebectatica (C4c)
  - 9.4. Laboratory tests
  - 9.5. Instrumental assessment
    - 9.5.1. Duplex ultrasound examination
    - 9.5.2. Percutaneous imaging
  - 9.6. Photo documentation
  - 9.7. Differential diagnosis of telangiectasias
10. General approaches to the treatment
  - 10.1. Physician qualifications
  - 10.2. Facility
  - 10.3. Consultation of the patient before treatment
  - 10.4. Informed consent
  - 10.5. Effectiveness of interventions on reticular veins and/or telangiectasias
  - 10.6. Influence of venous elimination on symptoms of CVD
  - 10.7. Conservative treatment
  - 10.8. The main treatment procedures
  - 10.9. Intervention documentation
  - 10.10. Evaluation of treatment outcomes
11. The "feeder" vein
  - 11.1. The concept of the "feeder" vein
    - 11.1.1. Connections between "feeder" veins and telangiectasias
    - 11.1.2. The role of the "feeder" vein in the development of telangiectasias
  - 11.2. Elimination of the "feeder" veins in telangiectasias treatment
12. Microsclerotherapy
  - 12.1. Contraindications to sclerotherapy
    - 12.1.1. Absolute contraindications
    - 12.1.2. Relative contraindications
  - 12.2. Sclerosing agents
    - 12.2.1. Detergent solutions
    - 12.2.2. Osmotic solutions
    - 12.2.3. Chemical irritants (corrosive drugs)
  - 12.3. Comparison of sclerosing agents
  - 12.4. Combination and dilution of sclerosing agents
  - 12.5. Liquid or foam-form
  - 12.6. Concentrations of sclerosing agents
  - 12.7. Volumes of injected sclerosing agents
    - 12.7.1. Volume per injection
    - 12.7.2. Total volume per procedure

- 12.8. Технические аспекты микросклеротерапии
  - 12.9. Постпроцедурный период
    - 12.9.1. Тромбэкстракция после микросклеротерапии
  - 12.10. Осложнения склеротерапии
  - 12.11. Фармакологическая профилактика побочных эффектов склеротерапии
  - 13. Чрескожная лазерная коагуляция
    - 13.1. Показания к лазерной коагуляции
    - 13.2. Противопоказания к лазерной коагуляции
      - 13.2.1. Абсолютные противопоказания
      - 13.2.2. Относительные противопоказания
    - 13.3. Типы лазеров и длина волны
    - 13.4. Длительность импульса
    - 13.5. Диаметр энергетического пятна
    - 13.6. Плотность энергетического потока
    - 13.7. Охлаждение кожи
    - 13.8. Общие принципы выбора энергетических параметров
    - 13.9. Немедленная реакция на чрескожную коагуляцию
    - 13.10. Анестезия
    - 13.11. Подготовка к лазерной коагуляции
    - 13.12. Постпроцедурный период
    - 13.13. Побочные эффекты лазерной коагуляции
    - 13.14. Безопасность работы с лазерами
  - 14. Другие методы лечения
    - 14.1. Минифлебэктомия
    - 14.2. Термокоагуляция телеангиэктазий
  - 15. Сравнение методик
  - 16. Комбинированные методы лечения
  - 17. Компрессия после процедур
    - 17.1. Компрессия после микросклеротерапии
    - 17.2. Компрессия после чрескожной лазерной коагуляции
    - 17.3. Компрессия после комбинированных методик
  - 18. Лечение осложнений и резистентных телеангиэктазий
    - 18.1. Лечение гиперпигментаций
    - 18.2. Лечение мэтинга
    - 18.3. Лечение кожных некрозов
    - 18.4. Лечение резистентных телеангиэктазий
  - 19. Эстетическая коррекция расширенных вен различных частей тела
    - 19.1. Расширение периорбитальных вен
    - 19.2. Телеангиэктазии лица
    - 19.3. Расширение вен зоны декольте
    - 19.4. Расширение вен кистей рук
  - 20. Заключение
- Список литературы/References

## 1. ВВЕДЕНИЕ

Отсутствие на сегодняшний день клинических рекомендаций по лечению пациентов с С1-классом хронических заболеваний вен по СЕАР послужило причиной разработки этого документа *de novo* Саморегулируемой организацией Ассоциацией «Национальная коллегия флебологов» в связи с высокой распространенностью указанной патологии и недопустимо высокой вариабельностью врачебной практики в отношении данной категории пациентов. Целью стало предложить рекомендации, основанные на доказательствах, которые удовлетворили бы клиницистов, оказывающих помощь пациентам с ретикулярным варикозом и/или телеангиэктазиями нижних конечностей (ТАЭ). Также впервые был создан раздел об эстетической

- 12.8. Technical aspects of microsclerotherapy
  - 12.9. Post-procedural period
    - 12.9.1. Microthrombectomy after sclerotherapy
  - 12.10. Complications of sclerotherapy
  - 12.11. Pharmacological prevention of side effects of sclerotherapy
  - 13. Percutaneous laser ablation
    - 13.1. Indications for laser ablation
    - 13.2. Contraindications to laser ablation
      - 13.2.1. Absolute contraindications
      - 13.2.2. Relative contraindications
    - 13.3. Laser types and wavelength
    - 13.4. Pulse duration
    - 13.5. Spot size
    - 13.6. Radiant exposure
    - 13.7. Skin cooling
    - 13.8. General principles for the selection of energy parameters
    - 13.9. Immediate response to percutaneous ablation
    - 13.10. Anesthesia
    - 13.11. Pre-laser treatment care
    - 13.12. Post-laser treatment care
    - 13.13. Side effects of laser ablation
    - 13.14. Laser safety
  - 14. Other treatment methods
    - 14.1. Microphlebectomy
    - 14.2. Thermocoagulation of telangiectasias
  - 15. Comparison of treatment methods
  - 16. Combined methods
  - 17. Compression after procedures
    - 17.1. Compression after microsclerotherapy
    - 17.2. Compression after percutaneous laser ablation
    - 17.3. Compression after combined methods
  - 18. Treatment of complications and resistant telangiectasias
    - 18.1. Treatment of hyperpigmentations
    - 18.2. Treatment of matting
    - 18.3. Treatment of cutaneous necrosis
    - 18.4. Treatment of resistant telangiectasias
  - 19. Aesthetic correction of dilated veins of various parts of the body
    - 19.1. Periorbital veins
    - 19.2. Facial telangiectasias
    - 19.3. Decollete area
    - 19.4. Hands veins
  - 20. Conclusion
- Список литературы/References

коррекции расширенных вен различных частей тела. Ключевые вопросы подготовлены по формуле PICOH и имеют отражение в тексте [1].

Клинические рекомендации по определению являются рекомендательным документом, так как охватить весь спектр клинических ситуаций не представляется возможным. Следовательно, допустимы соответствующие модификации лечебной практики в зависимости от потребностей конкретного пациента. Решение в таких случаях принимается на усмотрение врача, с учетом его опыта и в том числе в соответствии с новыми научными данными, опубликованными после выхода клинических рекомендаций. Изложенные руководящие принципы были подготовлены с единственной целью установления минимальных стандартов помощи

пациентам с С1-классом ХЗВ и основаны на современном состоянии знаний, отраженных в опубликованной медицинской литературе.

## 2. МЕТОДОЛОГИЯ СОСТАВЛЕНИЯ РЕКОМЕНДАЦИЙ

Данные клинические рекомендации были разработаны *de novo* с учетом опубликованных ранее смежных документов и по своей структуре не имеют аналогов в международном флебологическом сообществе [1, 2]. Идея их создания была официально предложена членом Совета Саморегулируемой организации Ассоциации «Национальная коллегия флебологов» Д.А. Росуховским во время ежегодного съезда Ассоциации в рамках Санкт-Петербургского венозного форума 28 ноября 2019 года на совместном заседании с делегацией от Международного общества флебологов (UIP) и с международным комитетом Американского Венозного Форума (AVF) [3].

Тогда же было объявлено о формировании рабочей группы, в которую вошли российские эксперты, имеющие большой опыт лечения пациентов с С1-клиническим классом хронических заболеваний вен по СЕАР: В.Ю. Богачев, Д.А. Росуховский, Д.А. Борсук, О.А. Шонов, О.П. Манджикян. Были распределены задачи, определен график работы, выбран способ достижения консенсуса – открытое голосование после совместного обсуждения спорных вопросов. В обязанности экспертов входило выполнение и уточнение литературного поиска, совокупный анализ доказательств, представленных в мировой и отечественной литературе, а также использование собственных знаний и опыта для выбора и составления первоначального текста рекомендаций, выделения «тезис-рекомендаций»<sup>1</sup>, которые впоследствии были использованы в качестве основы для обсуждения и последующей доработки с тремя привлеченными рецензентами: К.В. Лобастовым, Е.П. Бурлевой и С.М. Беленцовым. Также было осуществлено внешнее рецензирование С.В. Сапелкиным. После документ был согласован с врачами из разных регионов России. При выборе специалистов предпочтение отдавалось не только большому практическому опыту или научным достижениям, но и наличию возможности применять в своей работе различные варианты лечения пациентов с ретикулярным варикозом и/или телеангиэктазиями (микросклеротерапия, чрескожная лазерная коагуляция, минифлебэктомия, комбинированные методы лечения). Далее документ был

<sup>1</sup> Шаблон клинических рекомендаций (версия 1.0). ФГБУ «ЦЭКМП» Минздрава России; 2019. Режим доступа: <https://rosmedex.ru/kr/>.

**ТАБЛИЦА 1. Убедительность тезис-рекомендаций и уровень достоверности доказательств**

Убедительность рекомендации	
1	Доказательства и/или общее согласие подтверждают эффективность и пользу метода
2	Доказательства эффективности и пользы метода противоречивы и/или имеются различные мнения относительно метода
2a	Сила доказательств в большей степени говорит в пользу метода
2b	Сила доказательств в пользу метода недостаточна
3	Доказательства и/или общее согласие подтверждают отсутствие эффективности метода, который может в том числе причинять вред
Уровень достоверности доказательств	
A	Данные получены в результате нескольких рандомизированных клинических исследований или метаанализов
B	Данные получены в результате одного рандомизированного клинического исследования или в результате больших нерандомизированных исследований
C	Эксперты достигли консенсуса относительно метода, и/или данные получены в результате небольших проспективных или ретроспективных исследований, регистров

утвержден на заседании Совета Саморегулируемой организации Ассоциации «Национальная коллегия флебологов» (Протокол №17 от 10.12.2020).

Тезис-рекомендациям присваивались их убедительность (сила), обозначаемая арабскими цифрами и строчными буквами латинского алфавита, и уровень достоверности доказательств, обозначаемый прописными буквами латинского алфавита согласно системе ранжирования Европейского общества кардиологов (*табл. 1*). Финальная версия документа была оценена экспертами по опроснику AGREE II [4, 5].

### ЦИТИРУЕМЫЕ ИСТОЧНИКИ

1. Реброва О.Ю. О трех способах подготовки клинических рекомендаций. Инструменты ADAPTE и AGREE GRS. *Проблемы эндокринологии*. 2019;65(3):197–203. doi: 10.14341/probl10100.
2. Giancesini S., Obi A., Onida S., Baccellieri D., Bissacco D., Borsuk D. et al. Global guidelines trends and controversies in lower limb venous and lymphatic disease: Narrativeliterature revision and experts' opinions following the vWINTER international meeting in Phlebology, Lymphology & Aesthetics, 23–25 January 2019. *Phlebology*. 2019;34(1):4–66. doi: 10.1177/0268355519870690.
3. Шайдаков Е.В., Бубнова Н.А., Сабельников В.В., Сорока В.В., Богачев В.Ю., Сапелкин С.В. и др. Санкт-Петербургский венозный форум и его роль в развитии российской флебологии. *Ангиология и сосудистая хирургия*. 2020;26(3):74–80. Режим доступа: <https://elibrary.ru/item.asp?id=43878779>.
4. Brouwers M.C., Kho M.E., Browman G.P., Burgers J.S., Cluzeau F., Feder G. et al. AGREE Next Steps Consortium. AGREE II: advancing guideline development, reporting and evaluation in health care. *CMAJ*. 2010;182(18):E839–E842. Available at: [www.cmaj.ca/cgi/content/full/cmaj.090449/DC1](http://www.cmaj.ca/cgi/content/full/cmaj.090449/DC1).
5. Опросник по экспертизе и аттестации руководств. The AGREE Collaboration. September 2001. 26 с. Режим доступа: [https://agree-trust.org/wp-content/uploads/2013/06/AGREE\\_Instrument\\_Russian.pdf](https://agree-trust.org/wp-content/uploads/2013/06/AGREE_Instrument_Russian.pdf).

### 3. СПИСОК СОКРАЩЕНИЙ

AGREE – Appraisal of Guidelines for Research and Evaluation (анализ рекомендаций для изучения и оценки качества).

CEAP – Clinical, Etiological, Anatomical, Pathophysiological (Клиника, Этиология, Анатомия, Патофизиология – классификация хронических заболеваний вен).

CLaCS – Cryo laser & Cryo Sclerotherapy (криолазер и криосклеротерапия).

IPL – Intense Pulsed Light (интенсивный импульсный свет).

КТР – неодимовый лазер на гранате Nd:YAG, спаренный с нелинейным кристаллом титанил фосфата калия, который удваивает частоту излучаемого света до получения длины волны 532 нм.

Nd:YAG – твердотельный лазер на основе алюмо-иттриевого граната, легированного ионами неодима.

PDL – Pulsed Dye laser (импульсный лазер на красителе).

PIPOH – P (population) – популяция пациентов и характеристика заболевания; I (interventions) – рассматриваемые вмешательства; P (professionals) – целевая аудитория клинических рекомендаций; O (outcomes) – ожидаемые исходы, которые могут быть улучшены; H (health care setting) – место оказания медицинской помощи.

SPF – Sun Protection Factor (фактор защиты от солнца).

БПВ – большая подкожная вена.

ВТР – время тепловой релаксации.

ВТЭО – венозные тромбозмобилические осложнения.

ИДС – информированное добровольное согласие.

ЛПИ – лодыжечно-плечевой индекс.

МОФФ – микронизированная очищенная флавоноидная фракция.

МПВ – малая подкожная вена.

ПДПВ – передняя добавочная большая подкожная вена.

ПОЛ – полидоканол/лауромакрогол 400.

ПТБ – посттромботическая болезнь.

ТСН – тетрадецил сульфат натрия.

СФС – сафенофеморальное соустье.

ТАЭ – телеангиэктазии.

ТГВ – тромбоз глубоких вен.

ТЭЛА – тромбоз легочной артерии.

УЗДС – ультразвуковое дуплексное сканирование.

ФЗ – федеральный закон.

ХЗВ – хронические заболевания вен.

ЧЛК – чрескожная лазерная коагуляция (синонимы – трансдермальная, транскутанная наружная лазерная коагуляция).

### 4. ОПРЕДЕЛЕНИЯ И ТЕРМИНЫ

**Варикозные поверхностные вены** – расширенные поверхностные вены 3 и более мм в диаметре

в положении стоя. В большинстве случаев имеют узловатый и/или извитой вид, но при наличии патологического рефлюкса по прямой дилатированной вене она может быть также классифицирована как варикозная. К ним могут относиться магистральные поверхностные вены, их притоки или несafenные вены. Разделение с учетом диаметра 3 мм является условным. Относятся к С2-клиническому классу по классификации CEAP.

**Дополненная реальность** – неофициальное название группы устройств, позволяющих визуализировать невидимые невооруженным глазом «питающие» вены путем создания их цифрового изображения, проецируемого на кожу пациента.

**Латеральное венозное сплетение** – поверхностное венозное сплетение латеральной части нижней конечности, описанное впервые A.R. Albanese et al. в 1969 г.

**Микросклеротерапия** – склеротерапия телеангиэктазий и/или ретикулярных вен.

**Минифлебэктомия** – удаление расширенных вен с помощью специальных крючков из небольших разрезов/проколов кожи, не требующих наложения швов. Процедура может выполняться под местной анестезией в амбулаторных условиях.

**Мэттинг (вторичные телеангиэктазии, телеангиэктатическое матирование)** – многофакторная реакция организма на устранение вен или другую травму тканей (хирургия, ожоги, ушибы и т. п.), проявляющаяся выраженным ангиогенезом с образованием новых телеангиэктазий, как правило, красного типа менее 0,2 мм в диаметре.

**Питающая вена** – более крупный венозный коллектор, имеющий непосредственную связь с телеангиэктазией.

**Резистентные (рефрактерные) телеангиэктазии** – устойчивые к лечению телеангиэктазии.

**Ретикулярные вены** – расположенные ниже дермы, но выше поверхностной фасции вены от 1 до 3 мм в диаметре. Термин «ретикулярная вена» представляет собой описательное выражение. С анатомической точки зрения нет принципиальных отличий от притоков поверхностных вен. Разделение по диаметру 1–3 мм является условным (подробнее см. разделы 7 и 8.2).

**Ретикулярный варикоз** – заболевание, характеризующееся расширением ретикулярных вен. Относится к С1-клиническому классу по классификации CEAP. Такие вены могут варьироваться по внешнему виду от отсутствия клинических признаков, отличающих их от компетентных ретикулярных вен, или могут иметь извитой ход, локальные утолщения.

**Склерозант** – лекарственный препарат для склеротерапии.



**Субъективные симптомы хронических заболеваний вен (симптомы ХЗВ)** – непатогномоничные жалобы, вызванные заболеванием вен или функциональной перегрузкой венозной системы. К ним относятся боль, покалывание, жжение, зуд, ощущение пульсации, тяжесть и распирание в нижних конечностях, мышечные судороги, усталость, утомляемость в голенях, синдром беспокойных ног. Указанные симптомы чаще встречаются у женщин и усугубляются, как правило, к концу дня, в жаркую погоду, при длительном нахождении в положении стоя или сидя, и уменьшаются после отдыха, при поднятии нижних конечностей, при использовании компрессионных изделий или после физических упражнений.

**Телеангиэктазии (сосудистые звездочки)** – стойкое расширение сосудов малого калибра, расположенных в дерме, диаметром менее 1 мм. Название происходит от *греч.* telos – окончание, конец, angion – сосуд, ectasis – растягивание, расширение. В случае хронических заболеваний вен нижних конечностей телеангиэктазии представляют собой расширенные внутрикожные венулы и относятся к С1-клиническому классу по классификации CEAP.

**Флебэктатическая корона (corona phlebectatica paraplantaris)** – веерообразное сплетение из расширенных внутрикожных вен, расположенных на медиальной и/или латеральной лодыжке или тыльной поверхности стопы. Данный признак считается ранним маркером прогрессирования ХЗВ от неосложненных до поздних стадий и был выделен в отдельный клинический класс классификации CEAP пересмотра 2020 года – С4с.

**Хромофоры** – группа химических соединений, поглощающих свет определенной частоты.

**Хронические заболевания вен (ХЗВ)** – все хронические морфологические и функциональные нарушения венозной системы.

## 5. ЭПИДЕМИОЛОГИЯ

Результаты эпидемиологических исследований неоднозначно оценивают распространенность изолированного клинического класса С1 по CEAP в общей популяции. В среднем эта цифра варьирует в пределах от 20 до 60%. Несмотря на некоторые противоречия в отношении частоты встречаемости среди мужчин и женщин, отмечается общая тенденция к увеличению заболеваемости с возрастом [1–8].

По данным российских поперечных исследований, распространенность названного состояния достигает 34,3% в общей популяции и 21,1% в структуре всех больных с ХЗВ, явившихся на первичный

специализированный прием флеболога [9, 10]. Отметим, что в подавляющем большинстве случаев среди пациентов, обратившихся с жалобами на ТАЭ и/или ретикулярный варикоз, преобладают женщины, считающие наличие указанных вен косметическим дефектом [11–13]. Кроме того, у некоторых из них присутствуют субъективные симптомы ХЗВ, сведения о частоте встречаемости которых противоречивы [6, 14–18].

## ЦИТИРУЕМЫЕ ИСТОЧНИКИ

- Ruckley C.V., Evans C.J., Allan P.L., Lee A.J., Fowkes F.G.R. Telangiectasia in the Edinburgh Vein Study: epidemiology and association with trunk varices and symptoms. *Eur J Vasc Endovasc Surg.* 2008;36(6):719–724. doi: 10.1016/j.ejvs.2008.08.012.
- Rabe E., Guex J.J., Puskas A., Scuderi A., Fernandez Quesada F., VCP Coordinators. Epidemiology of chronic venous disorders in geographically diverse populations: results from the Vein Consult Program. *Int Angiol.* 2012;31(2):105–115. Available at: <https://pubmed.ncbi.nlm.nih.gov/22466974/>.
- Robertson L., Evans C., Fowkes F.G.R. Epidemiology of chronic venous disease. *Phlebology.* 2008;23(3):103–111. doi: 10.1258/phleb.2007.007061.
- Stvrtinová V., Kolesár J., Wimmer G. Prevalence of varicose veins of the lower limbs in the women working at a department store. *Int Angiol.* 1991;10(1):2–5. Available at: <https://pubmed.ncbi.nlm.nih.gov/2071970/>.
- Bihari I., Tornóci L., Bihari P. Epidemiological study on varicose veins in Budapest. *Phlebology.* 2012;27(2):77–81. doi: 10.1258/phleb.2011.010063.
- Rabe E., Pannier-Fischer F., Bromen K., Schuldt K., Stang A., Poncar Ch. et al. Bonner Venenstudie der Deutschen Gesellschaft für Phlebologie. *Phlebologie.* 2003;32:1–14. Available at: <https://thieme-connect.com/products/ejournals/abstract/10.1055/s-0037-1617353>.
- Бурлева Е.П., Бурлева Н.А. Российская наблюдательная программа СПЕКТР: анализ возрастной структуры пациентов с хроническими заболеваниями вен. *Ангиология и сосудистая хирургия.* 2013;19(2):67–72. Режим доступа: <http://angiologysurgery.org/magazine/2013/2/8.htm>.
- Rabe E., Berboth G., Pannier F. Epidemiology of chronic venous diseases. *Wien Med Wochenschr.* 2016;166(9–10):260–263. (In Germ.) doi: 10.1007/s10354-016-0465-y.
- Zolotukhin I.A., Seliverstov E.I., Shevtsov Y.N., Avakiants I.P., Nikishkov A.S., Tatarintsev A.M. et al. Prevalence and Risk Factors for Chronic Venous Disease in the General Russian Population. *Eur J Vasc Endovasc Surg.* 2017;54(6):752–758. doi: 10.1016/j.ejvs.2017.08.033.
- Савельев В.С., Кириенко А.И., Золотухин И.А., Селиверстов С.Е. Проспективное наблюдательное исследование СПЕКТР: регистр пациентов с хроническими заболеваниями вен нижних конечностей. *Флебология.* 2012;6(1):4–9. Режим доступа: <https://www.mediasphera.ru/issues/flebologiya/2012/1/031997-6976201211/annotation>.
- Kern P., Ramelet A.-A., Wütschert R., Hayoz D. Compression after sclerotherapy for telangiectasias and reticular leg veins: a randomized controlled study. *J Vasc Surg.* 2007;45(6):1212–1216. doi: 10.1016/j.jvs.2007.02.039.
- Schwartz L., Maxwell H. Sclerotherapy for lower limb telangiectasias. *Cochrane Database Syst Rev.* 2011;(12):CD008826. doi: 10.1002/14651858.CD008826.pub2.
- Kern P. Pathophysiology of telangiectasias of the lower legs and its therapeutic implication: A systematic review. *Phlebology.* 2018;33(4):225–233. doi: 10.1177/0268355518756480.
- Kröger K. London: Springer, Ose C., Rudofsky G., Roesener J., Hirche H. Symptoms in individuals with small cutaneous veins. *Vasc Med.* 2002;7(1):13–17. doi: 10.1191/1358863x02vm4160a.
- Benigni J.P., Bihari I., Rabe E., Uhl J.F., Partsch H., Cornu-Thenard A. et al. Venous symptoms in C0 and C1 patients: UIP consensus document. *Int Angiol.* 2013;32(3):261–215. Available at: <https://pubmed.ncbi.nlm.nih.gov/22990502/>.
- Perrin M., Eklof B., van Rij A., Labropoulos N., Vasquez M., Nicolaidis A. et al. Venous symptoms: the SYM Vein Consensus statement developed under the auspices of the European Venous Forum. *Int Angiol.* 2016;35(4):374–398. Available at: <https://researchgate.net/>

publication/306214734\_Venous\_symptoms\_The\_SYM\_Vein\_Consensus\_statement\_developed\_under\_the\_auspices\_of\_the\_European\_Venous\_Forum.

17. Weiss R.A., Weiss M.A. Resolution of pain associated with varicose and telangiectatic veins after compression sclerotherapy. *J Dermatol Surg Oncol.* 1990;16(4):333–336. doi: 10.1111/j.1524-4725.1990.tb00044.x.
18. Langer R.D., Ho E., Denenberg J.O., Fronek A., Allison M., Criqui M.H. Relationships between symptoms and venous disease: the San Diego population study. *Arch Intern Med.* 2005;165(12):1420–1424. Available at: <https://jamanetwork.com/journals/jamainternalmedicine/fullarticle/486623>.

## 6. ЭТИОЛОГИЯ И ПАТОГЕНЕЗ

Этиология и патогенез ТАЭ нижних конечностей, как изолированных, так и ассоциированных с ретикулярными венами, остаются малоизученными и по-прежнему являются предметом дискуссий в научном сообществе. В литературе описано множество факторов риска их развития, среди которых можно выделить возраст, наследственность и беременность. Воздействие солнца, работа в положении стоя или сидя, ожирение, прием препаратов женских половых гормонов могут способствовать расширению указанных сосудов [1–6].

Сегодня существует несколько патофизиологических гипотез. Наиболее актуальными являются теория венозного рефлюкса, в том числе недостаточность на уровне микроклапанов, и теория артериовенозных микрошунтов. Аномалии соединительной ткани и воспалительная теория также рассматриваются в качестве альтернативных причин [6–8].

С позиции выбора оптимальной тактики лечения принципиально определены значимость патологического рефлюкса по связанным с ТАЭ «питающим» венам и необходимость их ликвидации. Эти вопросы рассматриваются подробно в разделе 11, а также затрагиваются в подразделе по ультразвуковой диагностике 9.5.1. Отдельно отметим, что расположение ТАЭ на бедре не исключает возможность их расширения за счет систолического антероградного рефлюкса через перфоранты области коленного сустава. В то же время некоторые ТАЭ не имеют связи с более крупными венами. Таким образом, данный патофизиологический механизм не может являться исключительным и единственным [9–14].

Теория артериовенозных микрошунтов также весьма противоречива, однако представляет определенный интерес для клинициста [6, 15–17]. В первую очередь наличие связи ТАЭ с артериовенозным шунтом может объяснять развитие кожных некрозов после склеротерапии за счет ретроградного поступления склерозанта в артериолы с последующей их окклюзией [5, 6, 18, 19]. Возможность указанного механизма свидетельствует в пользу необходимости медленного введения препарата в минимальных объемах на участок инъекции (см. раздел 12.8). Кроме того, наличие артериовенозных шунтов

может объяснить развитие постпроцедурного мэтинга, а также резистентность к лечению некоторых ТАЭ [6, 20].

Говоря о резистентности сосудов, стоит отметить, что красные ТАЭ классически считаются более устойчивыми к склеротерапии, чем синие [6]. Высказывалось предположение, что красные ТАЭ представляют собой артериальную петлю капилляров, а синие – венозную [21]. Однако V. Wienert et al. с помощью электронной микроскопии наглядно продемонстрировали, что и те и другие являются венами. Единственным отличием, которое определили авторы, стал калибр указанных сосудов – красные были меньше в диаметре, чем синие (0,227 и 0,435 мм соответственно) [8]. Таким образом, вопрос о причине более высокой устойчивости красных ТАЭ к склеротерапии до сих пор остается нерешенным.

## ЦИТИРУЕМЫЕ ИСТОЧНИКИ

1. Schwartz L., Maxwell H. Sclerotherapy for lower limb telangiectasias. *Cochrane Database Syst Rev.* 2011;(12):CD008826. doi: 10.1002/14651858.CD008826.pub2.
2. Ruckley C.V., Evans C.J., Allan P.L., Lee A.J., Fowkes F.G.R. Telangiectasia in the Edinburgh Vein Study: epidemiology and association with trunk varices and symptoms. *Eur J Vasc Endovasc Surg.* 2008;36(6):719–724. doi: 10.1016/j.ejvs.2008.08.012.
3. Бурлева Е.П., Бурлева Н.А. Российская обсервационная программа СПЕКТР: анализ возрастной структуры пациентов с хроническими заболеваниями вен. *Ангиология и сосудистая хирургия.* 2013;19(2):67–72. Режим доступа: <http://angiology.org/magazine/2013/2/8.htm>.
4. Robertson L., Evans C., Fowkes F.G.R. Epidemiology of chronic venous disease. *Phlebology.* 2008;23(3):103–111. doi: 10.1258/phleb.2007.007061.
5. Goldman M., Weiss R., Guex J.-J., Partsch H., Perrin M., Ramelet A.-A. et al. *Sclerotherapy. Treatment of varicose and telangiectatic leg veins.* 6<sup>th</sup> ed. Elsevier; 2017. 464 p.
6. Kern P. Pathophysiology of telangiectasias of the lower legs and its therapeutic implication: A systematic review. *Phlebology.* 2018;33(4):225–233. doi: 10.1177/0268355518756480.
7. Lee B.B., Nicolaidis A.N., Myers K., Meissner M., Kalodiki E., Allegra C. et al. Venous hemodynamic changes in lower limb venous disease: the UIP consensus according to scientific evidence. *Int Angiol.* 2016;35(3):236–352. Available at: <https://pubmed.ncbi.nlm.nih.gov/27013029/>.
8. Wienert V., Simon H.P., Böhler U. Angioarchitecture of spider veins: Scanning electron microscope study of corrosion specimens. *Phlebologie.* 2006;35:24–29. Available at: <https://thieme-connect.com/products/ejournals/abstract/10.1055/s-0037-1622127>.
9. Raymond-Martimbeau P., Dupuis J.L. Telangiectasias: Incidence, Classification, and Relationship with the Superficial and Deep Venous Systems: a Double-Blind Study. In: Negus D., Jantet G., Coleridge-Smith P.D. (eds.). *Phlebology '95.* London: Springer; 1995, pp. 169–171. doi: 10.1007/978-1-4471-3095-6\_76.
10. Green D. Reticular veins, incompetent reticular veins, and their relationship to telangiectasies. *Dermatol Surg.* 1998;24(10):1129–1141. doi: 10.1111/j.1524-4725.1998.tb04086.x.
11. Mariani F., Bianchi V., Mancini S., Mancini S. Telangiectasies in Venous Insufficiency: Point of Reflux and Treatment Strategy. *Phlebology.* 2000;15(1):38–42. doi: 10.1177/02683555001500107.
12. Weiss R.A., Weiss M.A. Doppler ultrasound findings in reticular veins of the thigh subdermiclateral venous system and implications for sclerotherapy. *J Dermatol Surg Oncol.* 1993;19(10):947–951. doi: 10.1111/j.1524-4725.1993.tb00983.x.
13. Somjen G.M., Ziegenbein R., Johnston A.H., Royle J.P. Anatomical examination of leg telangiectasies with duplex scanning. *J Dermatol Surg Oncol.* 1993;19(10):940–945. doi: 10.1111/j.1524-4725.1993.tb00982.x.
14. Miyake R.K., Zeman H.D., Duarte F.H., Kikuchi R., Ramacciotti E., Lovhoiden G. et al. Vein imaging: a new method of near infrared imaging, where a processed image is projected onto

- the skin for the enhancement of vein treatment. *Dermatol Surg.* 2006;32(8):1031–1038.
15. Bihari I., Muranyi A., Bihari P. Laser-doppler examination shows high flow in some common telangiectasias of the lower limb. *Dermatol Surg.* 2005;31(4):388–390. doi: 10.1111/j.1524-4725.2005.31102.
  16. De Faria J.L., Moraes I.N. Histopathology of the telangiectasia associated with varicose veins. *Dermatologica.* 1963;127:321–319. doi: 10.1159/000254877.
  17. Bihari I., Magyar E. Microshunt histology in telangiectasias. *Int J Angiol.* 1999;8(2):98–101. <https://www.thieme-connect.com/products/ejournals/abstract/10.1007/BF01616823>.
  18. Bihari I., Magyar E. Reasons for ulceration after injection treatment of telangiectasia. *Dermatol Surg.* 2001;27(2):133–136. doi: 10.1046/j.1524-4725.2001.00298.x.
  19. Miyake R.K., King J.T., Kikuchi R., Duarte F.H., Davidson J.R.P., Oba C. Role of injection pressure, flow and sclerosant viscosity in causing cutaneous ulceration during sclerotherapy. *Phlebology.* 2012;27(8):383–389. doi: 10.1258/phleb.2011.011076.
  20. Biegeleisen K. Primary lower extremity telangiectasias—relationship of size to color. *Angiology.* 1987;38(10):760–768. doi: 10.1177/000331978703801006.
  21. Sommer A., Van Mierlo P.L., Neumann H.A., Kessels A.G. Red and blue telangiectasias. Differences in oxygenation? *Dermatol Surg.* 1997;23(1):55–59. doi: 10.1111/j.1524-4725.1997.tb00009.x.

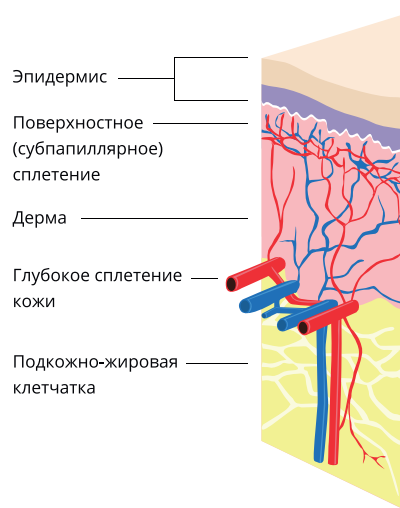
## 7. АНАТОМИЯ МИКРОЦИРКУЛЯТОРНОГО РУСЛА КОЖИ

Базовое понимание анатомии кровообращения кожного покрова является обязательным для клиницистов, занимающихся вмешательствами на ретикулярных венах и ТАЭ, так как локализация сосудов, их диаметр и характер поражения во многом определяют выбор стратегии лечения.

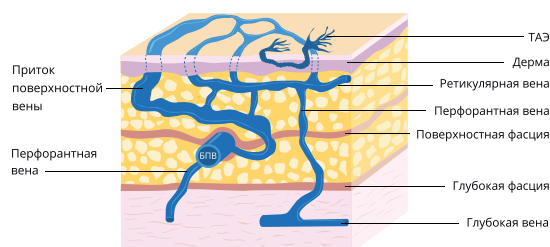
Толщина эпидермиса варьирует от 0,005 до 0,3 мм, достигая максимума в 1 мм на подошве стопы. Толщина дермы составляет в среднем 1,5–2 мм. Кожная микроциркуляция организована в виде двух основных горизонтальных сплетений, одно из которых поверхностное (субпапиллярное), а другое – глубокое. Поверхностное сплетение образовано артериолами, капиллярами и венулами, расположенными в сосочковом слое дермы. Глубокое сплетение находится на границе дермы и гиподермы, где располагаются вены с двустворчатыми клапанами, предназначенными для предотвращения ретроградного кровотока, которые встречаются также и в более поверхностных венулах (рис. 1). Эти два сплетения соединены друг с другом вертикально ориентированными сосудами и оба связаны с глубокими венами через подкожную систему или напрямую через перфоранты [1–7]. Выделяют также и среднее, дермальное сплетение, значение которого не столь принципиально [7].

Кожные венулы поверхностного сплетения становятся видимыми через эпидермис, когда их диаметр превышает 0,1 мм. При расширении они образуют то, что фон Граф в 1807 году назвал ТАЭ [6, 8–11]. Термин «ретикулярные вены» является описательным. Названы они так, вероятно, из-за своего сетчатого рисунка, который определяется при осмотре пациента, хотя на этот счет есть разные мнения [12, 13]. Ретикулярные вены проходят

**РИСУНОК 1. Поверхностное (субпапиллярное) и глубокое горизонтальные сосудистые сплетения кожи**



**РИСУНОК 2. Строение венозной системы нижних конечностей (G.M. Somjen et al. [4])**



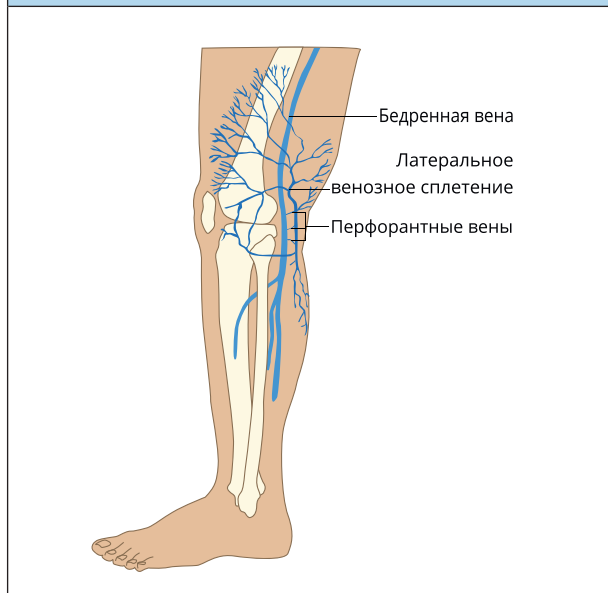
параллельно с кожей на границе дермы и гиподермы в глубокое сплетение, а также могут находиться непосредственно в подкожно-жировой клетчатке [3, 4]. Таким образом, расположение ниже уровня дермы, но выше поверхностной фасции в определенной степени стирает их анатомическое различие с притоками поверхностных вен [14]. В этой связи стоит подчеркнуть, что разделение указанных вен с учетом их диаметра более или менее 3 мм является достаточно условным (см. раздел 8.2).

Ретикулярные вены анастомозируют с притоками поверхностных вен, а также с глубокими венами через перфоранты (рис. 2). С внутренней стороны нижней конечности они относятся к системе БПВ, с наружной, как правило, являются частью латеральной венозной системы [4, 15, 16].

Говоря о латеральном венозном сплетении, описанном впервые A.R. Albanese et al. в 1969 году, необходимо отметить наличие в нем множественных перфорантных вен, расположенных на разных уровнях



**РИСУНОК 3. Латеральное венозное сплетение (R.A. Weiss et al. [17])**



нижних конечностей, большая часть из которых находится возле коленного сустава (рис. 3) [4, 16]. Кроме того, эта система соединяется через коммуникантные вены с другими поверхностными бассейнами – БПВ, МПВ и ПДПВ. Несмотря на то что в оригинальной статье A.R. Albanese et al., согласно рисункам и указанным в работе методам лечения, авторы рассматривали пациентов с С2-клиническим классом, наличие указанных связей и множественных перфорантов является также доказанным фактом у пациентов с С1-классом по СЕАР [4, 5, 14, 16–19]. Наличие взаимосвязи ретикулярных вен и ТАЭ будет рассмотрено в разделе 11.

#### ЦИТИРУЕМЫЕ ИСТОЧНИКИ

1. Пономарева А.А. Традиционные и современные представления о кровоснабжении кожи. *Журнал фундаментальной медицины и биологии*. 2018;(2):34–44. Режим доступа: <http://rosgmu.ru/wp-content/uploads/2018/06/ЖФМБ-2018-№2-3.pdf>.
2. Braverman I.M. The cutaneous microcirculation. *J Invest Dermatol Symp Proc*. 2000;5(1):3–9. doi: 10.1046/j.1087-0024.2000.00010.x.
3. Braverman I.M., Keh-Yen A. Ultrastructure of the human dermal microcirculation. IV. Valve-containing collecting veins at the dermal-subcutaneous junction. *J Invest Dermatol*. 1983;81(5):438–442. doi: 10.1111/1523-1747.ep12522612.
4. Somjen G.M. Anatomy of the superficial venous system. *Dermatol Surg*. 1995;21(1):35–45. doi: 10.1111/j.1524-4725.1995.tb00109.x.
5. Mariani F., Bianchi V., Mancini S., Mancini S. Telangiectases in Venous Insufficiency: Point of Reflux and Treatment Strategy. *Phlebology*. 2000;15(1):38–42. doi: 10.1177/026835550001500107.
6. Meesters A.A., Pitassi L.H.U., Campos V., Wolkerstorfer A., Dierickx C.C. Transcutaneous laser treatment of leg veins. *Lasers Med Sci*. 2014;29(2):481–492. doi: 10.1007/s10103-013-1483-2.
7. Imanishi N., Kishi K., Chang H., Nakajima H., Aiso S. Three-dimensional venous anatomy of the dermis observed using stereography. *J Anat*. 2008;212(5):669–673. doi: 10.1111/j.1469-7580.2008.00890.x.
8. Ливановский Ю.А., Павлова О.Ю. Телеангиэктазии. *Клиническая дерматология и венерология*. 2010;8(5):6–15. Режим доступа:

- <https://mediasphera.ru/issues/klinicheskaya-dermatologiya-i-venologiya/2010/5/031997-2849201051>.
9. Goldman M., Weiss R., Guex J.-J., Partsch H., Perrin M., Ramelet A.-A. et al. *Sclerotherapy. Treatment of varicose and telangiectatic leg veins*. 6<sup>th</sup> ed. Elsevier; 2017. 464 p.
  10. Wienert V., Simon H.P., Böhler U. Angioarchitecture of spider veins: Scanning electron microscope study of corrosion specimens. *Phlebologie*. 2006;35:24–29. Available at: <https://thieme-connect.com/products/ejournals/abstract/10.1055/s-0037-1622127>.
  11. Kern P. Pathophysiology of telangiectasias of the lower legs and its therapeutic implication: A systematic review. *Phlebology*. 2018;33(4):225–233. doi: 10.1177/0268355518756480.
  12. Green D. Reticular veins, incompetent reticular veins, and their relationship to telangiectases. *Dermatol Surg*. 1998;24(10):1129–1141. doi: 10.1111/j.1524-4725.1998.tb04086.x.
  13. McCoppin H.H., Hovenic W.W., Wheeland R.G. Laser treatment of superficial leg veins: a review. *Dermatol Surg*. 2011;37(6):729–741. doi: 10.1111/j.1524-4725.2011.01990.x.
  14. Somjen G.M., Ziegenbein R., Johnston A.H., Royle J.P. Anatomical examination of leg telangiectasias with duplex scanning. *J Dermatol Surg Oncol*. 1993;19(10):940–945. doi: 10.1111/j.1524-4725.1993.tb00982.x.
  15. Böhler-Sommeregger K., Karnel F., Schuller-Petrovic S., Santler R. Do telangiectases communicate with the deep venous system? *J Dermatol Surg Oncol*. 1992;18(5):403–406. doi: 10.1111/j.1524-4725.1992.tb03693.x.
  16. Albanese A.R., Albanese A.M., Albanese E.F. Lateral subdermic varicose vein system of the legs. Its surgical treatment by the chiseling tube method. *Vasc Surg*. 1969;3(2):81–89. doi: 10.1177/153857446900300205.
  17. Weiss R.A., Weiss M.A. Doppler ultrasound findings in reticular veins of the thigh subdermic lateral venous system and implications for sclerotherapy. *J Dermatol Surg Oncol*. 1993;19(10):947–951. doi: 10.1111/j.1524-4725.1993.tb00983.x.
  18. Santiago F.R., Piscocoy M., Chi Y.-W. A sonographic study of thigh telangiectasias. *Phlebology*. 2018;33(7):500–501. doi: 10.1177/0268355517717404.
  19. Schuller-Petrović S., Pavlović M.D., Schuller S., Schuller-Lukic B., Adamic M. Telangiectasias resistant to sclerotherapy are commonly connected to a perforating vessel. *Phlebology*. 2013;28(6):320–323. doi: 10.1258/phleb.2012.012019.

## 8. КЛАССИФИКАЦИИ

### 8.1. Классификация СЕАР

Сегодня в отношении хронических заболеваний вен, и в частности варикозной болезни, широко используется классификация СЕАР, получившая пересмотр в 2020 году [1]. Соответственно, пациенты с ТАЭ и/или с расширением ретикулярных вен относятся к С1-клиническому классу. Большинство из тех, кто обратился к флебологу за косметическим вмешательством без патологии магистральных поверхностных вен и их притоков, будет классифицировано как С1, А, Ер, Аs, Pr, Tel, Ret при отсутствии симптомов ХЗВ или С1, S, Ер, Аs, Pr, Tel, Ret при их наличии. Отметим, что флебэктатическая корона в классификации СЕАР 2020 года отнесена к классу С4с. Более подробно этот аспект рассматривается в разделе 9.3.1.

### 8.2. Телеангиэктазии, венулёктазии, ретикулярные вены и варикозные вены

Несмотря на то что до сих пор в ряде клинических рекомендаций и исследований к ретикулярным относят вены 2–4 мм в диаметре, выделяя отдельно венулёктазии диаметром 1–2 мм [2–4], сегодня большинство

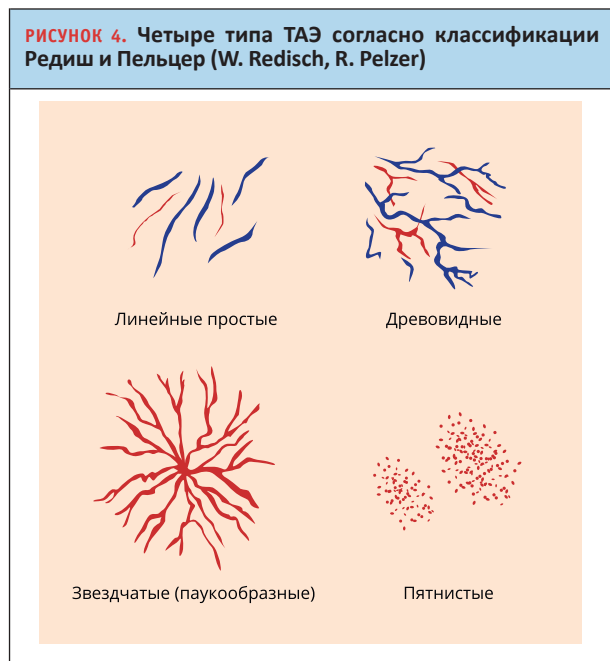
специалистов солидарно с заключением конференции экспертов по уточнению класса «С» классификации CEAP, организованной на 14-м Всемирном конгрессе Международного общества флебологов (UIP) в Риме в сентябре 2001 года [5].

По результатам встречи было принято решение о смещении максимальных границ диаметра ретикулярных вен с 4 до 3 мм, опираясь на данные научных исследований по объективному разделению 1-го и 2-го клинических классов CEAP [5, 6]. Таким образом, на сегодняшний день к ТАЭ рекомендуется относить сосуды диаметром менее 1 мм, к ретикулярным венам от 1 до 3 мм и к варикозным поверхностным венам – 3 и более мм в диаметре в положении стоя. В то же время отметим, что указанное разделение варикозных поверхностных и ретикулярных вен является достаточно условным, так как и те и другие находятся выше уровня поверхностной фасции и могут не отличаться существенно в анатомическом плане [7].

### 8.3. Классификации телеангиэктазий

Среди всех предложенных классификаций ТАЭ наибольшей популярностью в клинической практике пользуется классификация Редиш и Пельцер (Redisch W., Pelzer R.). Являясь наиболее удобной и простой, она разделяет ТАЭ на 4 типа (рис. 4) [8, 9]:

1. Простые или синусовые (линейные).
2. Древовидные.
3. Звездчатые, или паукообразные.
4. Пятнистые, или пантиформные.



Необходимо отметить, что сегодня практически не применяются классификации, включающие как морфологические (линейные, звездчатые, пятнистые и пр.), так и колориметрические (красные, синие, смешанные), а также анатомические (связанные с глубокими, с поверхностными венами, самостоятельные и пр.) признаки. Это затрудняет анализ результатов ряда исследований, способствует их неоднородности и непригодности для метаанализа. В этом отношении представляет интерес классификация Реймон-Мартимбо и Дююи (P. Raymond-Martimbeau, J.L. Dupuis), не так часто используемая на сегодняшний день, однако так или иначе включающая и морфологические, и колориметрические и анатомические составляющие (см. раздел 11.2) [10].

### 8.4. Классификация фототипов кожи

Применяя лазеры для ретикулярных вен и ТАЭ, имея среди побочных эффектов и осложнений диспигментации, возникает необходимость учитывать фототип кожи с целью определения оптимальной тактики лечения. В этом отношении наибольшее распространение во всем мире получила классификация (шкала) Фитцпатрика (Т.В. Fitzpatrick), состоящая из 6 фототипов – от наиболее светлого, первого, до наиболее темного, шестого типа [11].

ТАБЛИЦА 2. Уровень рекомендаций для используемых классификаций	
Рекомендация	Уровень
Для пациентов с ХЗВ мы рекомендуем использовать классификацию CEAP. Предпочтение стоит отдавать ее пересмотру 2020 года	1C
Мы рекомендуем относить к ТАЭ сосуды диаметром менее 1 мм, к ретикулярным венам – от 1 до 3 мм и к варикозным поверхностным венам – 3 и более мм в диаметре в положении стоя	1B
Мы рекомендуем использовать классификации ТАЭ по Редиш – Пельцер и Реймон-Мартимбо – Дююи	1C
При необходимости классификации фототипов кожи мы рекомендуем использовать шкалу Фитцпатрика	1C

### ЦИТИРУЕМЫЕ ИСТОЧНИКИ

1. Lurie F., Passman M., Meisner M., Dalsing M., Masuda E., Welch H. et al. The 2020 update of the CEAP classification system and reporting standards. *J Vasc Surg Venous Lymphat Disord.* 2020;8(3):342–352. doi: 10.1016/j.jvsv.2019.12.075.
2. Khunger N., Sacchidanand S. Standard guidelines for care: sclerotherapy in dermatology. *Indian J Dermatol Venereol Leprol.* 2011;77(2):222–231. doi: 10.4103/0378-6323.77478.
3. Vitale-Lewis V.A. Aesthetic treatment of leg veins. *Aesthet Surg J.* 2008;28(5):573–583. doi: 10.1016/j.asj.2008.06.006.
4. Uncu H. Sclerotherapy: a study comparing polidocanol in foam and liquid form. *Phlebology.* 2010;25(1):44–49. doi: 10.1258/phleb.2009.008064.
5. Allegra C., Antignani P.L., Bergan J.J., Carpentier P.H., Coleridge-Smith P., Cornu-Thénard A. et al. International Union of Phlebology Working Group. The “C” of CEAP: suggested definitions and

- refinements: an International Union of Phlebology conference of experts. *J Vasc Surg.* 2003;37(1):129–131. doi: 10.1067/mva.2003.47.
6. Uhl J.F., Cornu-The'nard A., Carpentier P.H., Schadeck M., Parpex P., Chleir F. Reproducibility of the "C" classes of the CEAP classification. *J Phlebology.* 2001;1:39–48. Available at: [https://researchgate.net/publication/285777952\\_The\\_C\\_of\\_CEAP\\_Suggested\\_definitions\\_and\\_refinements\\_an\\_International\\_Union\\_of\\_Phlebology\\_conference\\_of\\_experts](https://researchgate.net/publication/285777952_The_C_of_CEAP_Suggested_definitions_and_refinements_an_International_Union_of_Phlebology_conference_of_experts).
  7. Somjen G.M., Ziegenbein R., Johnston A.H., Royle J.P. Anatomical examination of leg telangiectases with duplex scanning. *J Dermatol Surg Oncol.* 1993;19(10):940–945. doi: 10.1111/j.1524-4725.1993.tb00982.x.
  8. Redisch W., Pelzer R.H. Localized vascular dilatations of the human skin, capillary microscopy and related studies. *Am Heart J.* 1949;37(1):106–113. doi: 10.1016/0002-8703(49)91433-7.
  9. Ливандовский Ю.А., Павлова О.Ю. Телеангиэктазии. *Клиническая дерматология и венерология.* 2010;8(5):6–15. Режим доступа: <https://mediasphera.ru/issues/klinicheskaya-dermatologiya-i-venereologiya/2010/5/031997-2849201051>.
  10. Raymond-Martimbeau P., Dupuis J.L. Telangiectasias: Incidence, Classification, and Relationship with the Superficial and Deep Venous Systems: a Double-Blind Study. In: Negus D., Jantet G., Coleridge-Smith P.D. (eds.). *Phlebology '95.* London: Springer; 1995, pp. 169–171. doi: 10.1007/978-1-4471-3095-6\_76.
  11. Fitzpatrick T.B. The validity and practicality of sun-reactive skin types I through VI. *Arch Dermatol.* 1988;124(6):869–871. doi: 10.1001/archderm.124.6.869.

## 9. ДИАГНОСТИКА

### 9.1. Жалобы

Пациенты с ТАЭ и/или с ретикулярным варикозом могут как иметь, так и не иметь веноспецифические симптомы, вне зависимости от наличия рефлюкса по магистральным поверхностным венам [1–3]. В случае отсутствия симптомов ХЗВ (в том числе локального жара, жжения и зуда), пациенты могут предъявлять жалобы исключительно косметического характера. Кроме внешнего вида, некоторых из них могут также беспокоить кровотечения из расширенных вен, особенно характерные для людей пожилого возраста, возникающие вследствие травмы или спонтанно [4, 5].

При наличии характерных для ХЗВ симптомов у пациента с ретикулярным варикозом и/или с ТАЭ необходимо тщательно собрать анамнез для исключения сопутствующей патологии, способной вызывать схожие клинические проявления. В случае ее исключения, пациента относят к классу С1S по CEAP [2].

Нужно отметить, что сегодня известно достаточно мало о влиянии ТАЭ и ретикулярных вен на наличие и выраженность симптоматики ХЗВ. На этот счет необходимы дальнейшие исследования, в том числе с изучением дистальных венул и их микроклапанов [1, 6, 7]. В то же время выполнение микросклеротерапии позволяло купировать симптомы в области ретикулярных вен и ТАЭ (боль, жар, жжение) у 85% пациентов и усиливало эффект от предыдущего компрессионного лечения [8, 9].

При сборе жалоб необходимо уточнять у пациента, что именно его беспокоит, что заставило обратиться к врачу, насколько сильно внешний вид снижает качество его жизни, беспокоят ли симптомы, характерные

для ХЗВ, а также чего он ожидает в результате лечения. Такие наводящие вопросы позволят избежать неудовлетворенности пациента в случае неоправданных ожиданий. Также необходимо тщательно разъяснить, что устранение косметического дефекта не гарантирует избавления или снижения интенсивности симптоматики ХЗВ, не влияет на риск последующего прогрессирования ХЗВ, на вероятность возникновения варикозного расширения поверхностных вен, трофических нарушений и венозных тромбозомболических осложнений.

### 9.2. Анамнез

При сборе анамнеза необходимо определить, являются ли ТАЭ и/или ретикулярные вены первичными, вторичными или частью врожденной патологии (см. раздел 9.7). Кроме опроса о сопутствующих заболеваниях, необходимо активно собрать информацию в отношении перенесенных ВТЭО, установленной тромбофилии, а также собрать аллергоанамнез, в том числе в отношении вводимых ранее склерозантов, узнать о наличии у пациента иглофобии. Необходимо выяснить, проводились ли ранее вмешательства на венах, какое количество процедур было выполнено, как пациент их переносил, а также какие результаты были достигнуты. Важно спросить о наличии пигментаций и рубцов после предыдущих вмешательств.

Учитывая зарегистрированные инструкции к применяемым препаратам для склеротерапии, необходимо активно расспросить о курении, наличии системных заболеваний тяжелого течения в стадии обострения, об инструментально установленном пороке сердца «открытое овальное окно», о возможной беременности и грудном вскармливании<sup>2</sup>. При этом отметим, что рутинных инструментальных и лабораторных исследований на предмет выявления открытого овального окна, врожденных и приобретенных тромбофилий, а также беременности перед инвазивным и неинвазивным лечением, в том числе перед микропенной склеротерапией, не требуется [10, 11].

При сборе лекарственного анамнеза стоит обратить внимание на прием препаратов, содержащих половые гормоны для контрацепции или с заместительной целью, применение которых может также являться противопоказанием (или одной из составных частей противопоказания) к введению некоторых склерозантов согласно их зарегистрированным инструкциям<sup>3</sup>.

<sup>2</sup> Инструкция по применению лекарственного препарата Фибровейн для медицинского применения. Режим доступа: <https://phlebology-sro.ru/upload/iblock/860/instruktsiya-fbroveyun.pdf>; Инструкция по применению лекарственного препарата Этоксисклерол для медицинского применения. Режим доступа: <https://phlebology-sro.ru/upload/iblock/695/instruktsiya-etoksisklerol.pdf>.

<sup>3</sup> Там же.

Антиагрегантная и/или антикоагулянтная терапия не ограничивают лечение ТАЭ и/или ретикулярных вен существующими методами при условии, что состояние пациента стабильное, а заболевание, по причине которого назначены упомянутые лекарственные средства, само по себе не является противопоказанием к лечению [12].

### 9.3. Физикальное исследование

Учитывая возможный холодовой спазм сосудов, клиническая оценка проводится в теплом, хорошо освещенном помещении. Осмотр и пальпация выполняются стандартно для пациентов с варикозным расширением вен. Стоит обращать внимание на признаки перенесенного ранее венозного тромбоза, а также на наличие клинических признаков илиокавальной обструкции [13].

Определяются размер и расположение ретикулярных вен и ТАЭ. Стоит отметить, что в орто- и клиностазе видимость венозного рисунка может отличаться, при этом в положении пациента лежа внутрикожные вены, в отличие от подкожных, могут контурироваться даже лучше.

Целью клинической оценки является не только определение признаков заболеваний венозной системы, но и выявление сопутствующей патологии, в частности болезней суставов, кожи, периферических артерий, а также проведение дифференциальной диагностики с другими заболеваниями, при которых определяется усиленный сосудистый рисунок.

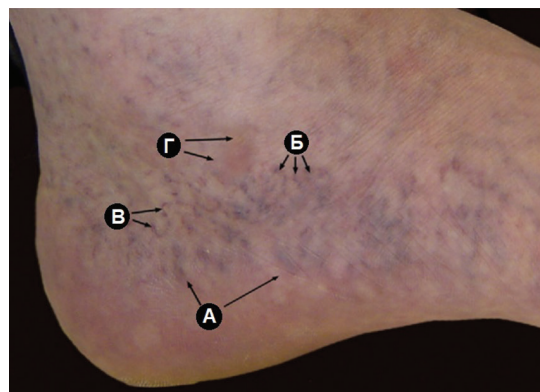
Также стоит обращать внимание на фототип кожи пациента, наличие пигментаций и рубцов. Несмотря на то что присутствие загара является предметом дискуссии в отношении риска развития гиперпигментаций после склеротерапии, его наличие может увеличить риск побочных эффектов после лечения чрескожным лазером, хотя существующие данные также не позволяют делать однозначных выводов [14].

#### 9.3.1. Флебэктатическая корона (С4с)

Отдельного внимания заслуживает флебэктатическая корона (*corona phlebectatica paraplantar*) – веерообразное сплетение из расширенных внутрикожных вен, расположенных на медиальной и/или латеральной лодыжке или тыльной поверхности стопы. Данный признак считается ранним маркером прогрессирования ХЗВ от неосложненных до поздних стадий и был выделен в отдельный клинический класс классификации СЕАР пересмотра 2020 года – С4с, в то время как согласно классификации 2004 года подобные пациенты относились к С1-клиническому классу [2].

Несмотря на возможность устранения названных вен с помощью рассматриваемых в данном документе

**РИСУНОК 5.** Флебэктатическая корона. А – расширенные вены; Б – синие ТАЭ; В – красные ТАЭ; Г – «застойные пятна». Фото профессора J.F. Uhl (Франция). Представлено с его одобрения [19]



методик, клинически флебэктатическую корону не следует считать равноценной ТАЭ и ретикулярным венам других локализаций [15, 16].

Необходимо также отметить, что *corona phlebectatica paraplantar*, как следствие нарушения венозного оттока, была впервые описана в 60-х годах прошлого столетия H.R. van der Molen и классически состояла из четырех компонентов – расширенные вены стопы, синие ТАЭ (внутрикожные венулы), красные ТАЭ (поверхностные венулы) и «застойные пятна» (скопления субэпидермальных капилляров) (рис. 5). Однако недавние исследования показали, что только два из этих признаков являются значимым прогностическим фактором прогрессирования ХЗВ: синие ТАЭ и «застойные пятна». Красные ТАЭ и расширенные вены стопы имеют более низкое прогностическое значение, и полезность их оценки представляется сомнительной [17–19].

### 9.4. Лабораторные тесты

У пациентов с первичными ТАЭ и/или с ретикулярным варикозом не требуется каких-либо лабораторных анализов для установления диагноза, а также перед планируемым инъекционным и/или чрескожным вмешательством, в том числе, как упоминалось ранее, нецелесообразно рутинное обследование на предмет наследственной и приобретенной тромбофилии [10, 11].

### 9.5 Инструментальная диагностика

#### 9.5.1. Ультразвуковое исследование

Учитывая то, что, по данным Эдинбургского исследования, от 24,3 до 48,6% (в среднем 36,5%) пациентов в зависимости от выраженности ТАЭ имели рефлюкс по поверхностным венам в сравнении с 14,8% пациентов без сосудистых звездочек, ультразвуковое дуплексное



(триплексное) сканирование (УЗДС) может быть целесообразно у пациентов с С1-клиническим классом по СЕАР перед началом лечения [20]. Кроме того, в инструкциях к некоторым склерозантам среди прочего также говорится о необходимости предварительной оценки состояния глубоких вен<sup>4</sup>. УЗДС безопасно, неинвазивно, не требует много времени, экономично и позволяет получить надежные результаты с высокой степенью воспроизводимости [21, 22].

Основной целью УЗДС является исключение патологического рефлюкса по поверхностным, а также глубоким и перфорантным венам. Кроме того, целесообразно исключить наличие посттромботических изменений и врожденных аномалий развития венозной системы, особенно у пациентов с *congenita phlebectatica parapantaris* [18]. У части больных может потребоваться дополнительная инструментальная диагностика.

Несмотря на то что в некоторых международных клинических рекомендациях допускается возможность обследования пациентов с С1-классом по СЕАР, особенно при отсутствии симптомов ХЗВ, только с помощью ручной ультразвуковой доплерографии, учитывая более надежную и достоверную информацию, получаемую при УЗДС, последнее является более предпочтительным методом исследования венозной системы и позволяет сократить риски неадекватно выбранного метода лечения у значительной части пациентов [23].

P. Thibault et al. выполняли УЗДС пациентам с С1-клиническим классом по СЕАР и обнаружили рефлюкс по поверхностным венам в 22,9% случаев [24]. С.А. Engelhorn et al. выявили рефлюкс дольше 0,5 секунды по магистральным подкожным венам у 46% пациентов с ТАЭ без клинического расширения поверхностных вен – в 39% случаев по БПВ, в 2% по МПВ и в 5% по БПВ и МПВ одновременно [3]. В другой своей работе авторы продемонстрировали распределение рефлюкса по сегментам БПВ у данной категории пациентов, определив его в 5, 26 и в 71% случаев в области СФС, на бедре и на голени соответственно [25].

K. Böhler-Sommeregger et al. выполняли восходящую рентгенконтрастную венографию у 15 пациентов с ТАЭ на медиальной поверхности бедра. Контраст вводился в вены стопы или непосредственно в ТАЭ. В восьми случаях была обнаружена прямая связь между основной ветвью ТАЭ и поверхностным стволом, четыре из которых имели некомпетентную БПВ [26].

A.R. Albanese et al. в 1969 году описали «латеральное поверхностное венозное сплетение», имеющее

множественные связи с глубокими венами через небольшие перфоранты, расположенные на разных уровнях нижних конечностей, большая часть из которых находится возле коленного сустава. Помимо своих связей с глубокими венами через перфоранты, эта система также соединяется через коммуникантные вены с другими поверхностными бассейнами – с БПВ, МПВ и ПДПВ. При этом, по данным авторов, наличие дилатации магистральных поверхностных вен наблюдается в 98% случаев варикозного расширения «латерального венозного сплетения». Стоит отметить, что в статье не указано, каким образом исследователи пришли к такому заключению, а также то, что согласно рисункам и приведенным методам лечения речь шла о пациентах с С2-клиническим классом по СЕАР [27].

G.M. Somjen et al. было показано, что у пациентов с ТАЭ, кроме некомпетентности ретикулярных вен, в 32% случаев рефлюкс определялся в притоках магистральных поверхностных вен [28]. Авторы отмечают, что в современной номенклатуре эти типы сосудов могут пересекаться, поэтому однозначная ультразвуковая дифференциация крупных ретикулярных вен и небольших варикозных притоков может оказаться недостаточно точной, так как и те и другие находятся выше уровня поверхностной фасции. В разделе 11 представлена более развернутая информация о наличии сообщений между различными участками венозной системы и ТАЭ, а также возможное значение этих связей при планировании лечебного процесса.

Ключевая идея УЗДС заключается в том, что выявленный патологический рефлюкс желательно устранять до эстетического вмешательства на ретикулярных венах и/или ТАЭ, так как глубже лежащий ретроградный кровоток, в том числе через некомпетентные перфоранты, способен вызвать рецидив заболевания или устойчивость целевых вен к проводимой терапии, а также увеличить риск побочных явлений, в том числе мэтинга [4, 10, 29–35]. Несмотря на широкое распространение данного убеждения в профессиональной среде, будущие исследования необходимы для доказательства роли названного механизма и определения оптимальной тактики лечения.

Стоит отметить, что рутинный поиск небольших перфорантов с помощью ультразвука представляется непрактичным у пациентов с С1-классом по СЕАР, однако их точная локация с последующей ликвидацией могут быть полезны в случае рефрактерных ТАЭ [29]. Кроме того, УЗДС дает возможность визуализации глубоко залегающих «питающих» вен у данной категории больных. Измерение венозного диаметра в случае необходимости может также способствовать выбору оптимального метода лечения у ряда пациентов.

<sup>4</sup> Инструкция по применению лекарственного препарата Фибровейн для медицинского применения. Режим доступа: <https://phlebology-sro.ru/upload/iblock/860/instruktsiyafibroveyn.pdf>.

Отдельного внимания заслуживает вопрос о необходимости устранения асимптомного патологического рефлюкса в одном бассейне при наличии ретикулярных вен и/или ТАЭ в другом (например, асимптомный рефлюкс по БПВ и изолированно расширенное латеральное венозное сплетение). Этот аспект не имеет однозначного ответа в доступной литературе. На данный момент нет оснований предполагать эффективность и целесообразность такого подхода.

#### 9.5.2. Чрескожная визуализация

Анализ опубликованных данных свидетельствует в пользу целесообразности устранения «питающих» ТАЭ ретикулярных вен (см. раздел 11). В ряде случаев эти вены могут быть невидны через кожу невооруженным глазом. Для их лучшей визуализации возможно применение специальных устройств для трансиллюминации, спектр которых на сегодняшний день достаточно широк. Данные устройства могут помочь при осуществлении пункции, позволяют

избежать экстравазации препарата, в том числе за счет возможности контролировать его распространение по целевым сосудам. Кроме устройств для трансиллюминации, могут применяться увеличительная оптика, а также различные виды поляризованных светодиодных систем [36–44].

Пробы с мануальным опустошением ретикулярных вен и наблюдением за их заполнением с помощью «дополненной реальности» возможны, в том числе для верификации их постпроцедурной окклюзии, однако целесообразность такого подхода является предметом дискуссий и может определяться предпочтениями лечащего врача.

#### 9.6. Фотодокументация

Оценка результатов эстетических вмешательств представляет определенную проблему и может трактоваться по-разному врачом и пациентом. Тем не менее удовлетворенность эффектом косметических процедур напрямую связана с исчезновением обработанных

**ТАБЛИЦА 3. Заболевания и состояния, сопровождающиеся поражением сосудов кожи**

Группы	Причинные факторы	Заболевания
Врожденные	Генетические	Сосудистые невусы (паукообразный, пламенеющий) Наследственная геморрагическая телеангиэктазия (болезнь Рандю – Ослера) Атаксия-телеангиэктазия (синдром Луи – Бар) Ангиома серпигинозная Синдром Клиппеля – Тренонэ Синдром Паркса-Вебера – Рубашова Синдром Блума Синдром Бокенхеймера Синдром Стерджа – Вебера Синдром Ниймеген Дугообразная телеангиэктатическая пурпура Турена Врожденные нейроангиопатии Синдром Маффуччи Врожденная пойкилодерма Эссенциальные прогрессирующие телеангиэктазии Врожденная телеангиэктатическая мраморность кожи Диффузный гемангиоматоз новорожденных
Приобретенные	Первичные кожные заболевания	Варикозное расширение внутрикожных вен Хронический лихеноидный кератоз Липоидный некробиоз (болезнь Оппенгеймера – Урбаха) Кольцевидная телеангиэктатическая пурпура (болезнь Майокки) Злокачественный атрофический папулез Дегоса
	Физические факторы	Неоваскуляризация или расширение сосудов под действием солнечного излучения или теплового влияния Радиационный дерматит Тепловая эритема
	Травмы	«Тупая травма» (ушибы, рваные раны и т.п.) Хирургические разрезы
	Инфекции	Генерализованная эссенциальная телеангиэктазия (инфекционная этиология заболевания неоднозначна, возможна наследственная причина) Прогрессирующая восходящая телеангиэктазия ВИЧ Сифилис
	Гормональные факторы	Беременность Лечение эстрогенами Применение местных кортикостероидных препаратов
	Приобретенные заболевания со вторичным кожным компонентом	Коллагенозы (системная красная волчанка, дерматомиозит, системная склеродермия, криоглобулинемия) Мастоцитоз Цирроз печени Карциноидный синдром

ранее неприглядных вен. Учитывая то, что участники процесса не всегда помнят внешний вид до лечения, фотодокументация зоны предполагаемого вмешательства рекомендуется для оценки последующих результатов<sup>5</sup> [45, 46]. Ознакомление пациентов с фотографиями «до» и «после» представляется простой в организации техникой, которая может повысить их удовлетворенность косметическим лечением ретикулярных вен и ТАЭ [47]. Кроме того, наличие предпроцедурных фотографий может обеспечить юридическую поддержку.

Кроме фотодокументации венозного рисунка перед лечением, снимки обработанных зон непосредственно после процедуры могут быть также полезны с целью последующего понимания, какие участки подвергались вмешательству, а какие нет. Это может помочь избежать неудовлетворенности пациента по поводу сохраняющихся неприглядных вен в тех местах, где процедура не выполнялась.

При фотографировании следует учитывать экспозицию, освещение, расстояние между камерой и частью тела, не должно быть бликов, для всех фотографий рекомендуется одинаковый нейтральный фон. Фотодокументация является тем навыком, который можно улучшать и развивать по мере накопления опыта [45]. Также еще раз отметим, что видимость внутрикожных вен, в отличие от подкожных, может быть даже лучше в положении пациента лежа. Не стоит забывать и о юридической составляющей – в зависимости от норм действующего законодательства подписание согласия на фотоснимки может быть обязательным.

**9.7. Дифференциальная диагностика телеангиэктазий**

В подавляющем большинстве случаев, ввиду характерной клиники, установить диагноз первичного варикозного расширения ретикулярных вен и ТАЭ не представляет большой сложности. Однако у некоторых пациентов требуется проведение дифференциальной диагностики с другими состояниями, ассоциированными с поражением сосудов разных локализаций, особенно в отношении ТАЭ. В одних случаях они могут быть проявлением хорошо очерченной клинической картины болезни, в других – отражать суть синдрома. Такие заболевания, включая некоторые виды сосудистых мальформаций, а также некоторые причины развития ТАЭ, представлены в *табл. 3* [31, 48–50]. Дифференциальная диагностика симптоматики ХЗВ не является предметом данных клинических рекомендаций [1, 6].

<sup>5</sup> Australasian College of Phlebology. Direct Vision Sclerotherapy Standard. Appendix. 2020 ACP Standards Guidelines, Available at: [www.phlebology.com.au/standards](http://www.phlebology.com.au/standards).

**ТАБЛИЦА 4. Уровень рекомендаций для диагностики пациентов с С1-клиническим классом по CEAP**

Рекомендация	Уровень
Мы рекомендуем сбор жалоб, анамнеза и физикальное исследование у пациентов с С1-клиническим классом по CEAP	1C
Мы не рекомендуем рутинные инструментальные и лабораторные исследования на предмет выявления открытого овального окна, врожденных и приобретенных тромбофилий, а также беременности, перед инвазивным и неинвазивным лечением, в том числе перед микропенной склеротерапией	3C
У пациентов с С1-клиническим классом по CEAP УЗДС вен нижних конечностей может быть оправданным перед вмешательством на ретикулярных венах и/или ТАЭ	2bC
У пациентов с С1-клиническим классом по CEAP УЗДС вен может быть целесообразным перед вмешательством на ретикулярных венах и/или ТАЭ в случае их локализации на медиальной поверхности конечности в проекции БПВ	2aC
Фотодокументация рекомендуется перед вмешательством на ретикулярных венах и/или ТАЭ для последующей оценки результатов лечения	1C

**ЦИТИРУЕМЫЕ ИСТОЧНИКИ**

- Benigni J.P., Bihari I., Rabe E., Uhl J.F., Partsch H., Cornu-Thenard A. et al. Venous symptoms in C0 and C1 patients: UIP consensus document. *Int Angiol.* 2013;32(3):261–265. Available at: <https://pubmed.ncbi.nlm.nih.gov/23711678/>.
- Lurie F., Passman M., Meisner M., Dalsing M., Masuda E., Welch H. et al. The 2020 update of the CEAP classification system and reporting standards. *J Vasc Surg Venous Lymphat Disord.* 2020;8(3):342–352. doi: 10.1016/j.jvsv.2019.12.075.
- Engelhorn C.A., Engelhorn A.L., Cassou M.F., Salles-Cunha S. Patterns of saphenous venous reflux in women presenting with lower extremity telangiectasias. *Dermatol Surg.* 2007;33(3):282–288. doi: 10.1111/j.1524-4725.2007.33063.x.
- Kern P. Pathophysiology of telangiectasias of the lower legs and its therapeutic implication: A systematic review. *Phlebology.* 2018;33(4):225–233. doi: 10.1177/0268355518756480.
- Цуканов Ю.Т., Цуканов А.Ю., Баженов В.Н., Корниенко И.Ф. Телеангиэктазии и ретикулярный варикоз у женщин: особенности течения и показания к лечению. *Флебология.* 2010;(1):34–38. Режим доступа: <https://elibrary.ru/item.asp?id=15626112>.
- Perrin M., Eklof B., VAN Rij A., Labropoulos N., Vasquez M., Nicolaides A. et al. Venous symptoms: the SYM Vein Consensus statement developed under the auspices of the European Venous Forum. *Int Angiol.* 2016;35(4):374–398. Available at: <https://pubmed.ncbi.nlm.nih.gov/27081866/>.
- Lee B.B., Nicolaides A.N., Myers K., Meissner M., Kalodiki E., Allegra C. et al. Venous hemodynamic changes in lower limb venous disease: the UIP consensus according to scientific evidence. *Int Angiol.* 2016;35(3):236–352. Available at: <https://pubmed.ncbi.nlm.nih.gov/27013029/>.
- Weiss R.A., Weiss M.A. Resolution of pain associated with varicose and telangiectatic leg veins after compression sclerotherapy. *J Dermatol Surg Oncol.* 1990;16(4):333–336. doi: 10.1111/j.1524-4725.1990.tb00044.x.
- Schul M.W., Eaton T., Erdman B. Compression versus sclerotherapy for patients with isolated refluxing reticular veins and telangiectasia: a randomized trial comparing quality-of-life outcomes. *Phlebology.* 2011;26(4):148–156. doi: 10.1258/phleb.2010.009092.
- Rabe E., Breu F.X., Cavezzi A., Coleridge Smith P., Frullini A., Gillet J.L. et al. European guidelines for sclerotherapy in chronic venous disorders. *Phlebology.* 2014;29(6):338–354. doi: 10.1177/0268355513483280.

11. Breu F.X., Guggenbichler S., Wollmann J.C. 2<sup>nd</sup> European Consensus Meeting on Foam Sclerotherapy, 28–30 April 2006, Tegernsee, Germany. *Vasa*. 2008;37(71):1–32. Available at: <https://pubmed.ncbi.nlm.nih.gov/18426039/>.
12. Stucker M., Reich S., Hermes N., Altmeyer P. Safety and efficiency of perilesional sclerotherapy in leg ulcer patients with postthrombotic syndrome and/or oral anticoagulation with Phenprocoumon. *J Dtsch Dermatol Ges*. 2006;4(9):734–738. doi: 10.1111/j.1610-0387.2006.06085.x.
13. Лобастов К.В., Бондарчук Д.В., Борсук Д.А., Бредихин Р.А., Букина О.В., Панков А.С. и др. Диагностика и лечение хронической венозной обструкции: согласованное мнение российских экспертов (Часть 1). *Хирург*. 2020;(5–6):5–37. doi: 10.33920/med-15-2003-01.
14. Haedersdal M. Cutaneous side effects from laser treatment of the skin: skin cancer, scars, wounds, pigmentary changes, and purpura – use of pulsed dyelaser, copper vaporlaser, and argonlaser. *Acta Derm Venereol Suppl* (Stockh). 1999;207:1–32. Available at: <https://pubmed.ncbi.nlm.nih.gov/10605602/>.
15. Robertson L., Lee A.J., Gallagher K., Carmichael S.J., Evans C.J., McKinstry B.H. et al. Risk factors for chronic ulceration in patients with varicose veins: a case control study. *J Vasc Surg*. 2009;49(6):1490–1498. doi: 10.1016/j.jvs.2009.02.237.
16. Carpentier P.H., Cornu-Thénard A., Uhl J.F., Partsch H., Antignani P.L. Société Française de Médecine Vasculaire; European Working Group on the Clinical Characterization of Venous Disorders. Appraisal of the information content of the C classes of CEAP clinical classification of chronic venous disorders: a multicenter evaluation of 872 patients. *J Vasc Surg*. 2003;37(4):827–833. doi: 10.1067/mva.2003.147.
17. Van der Molen H.R., Kuiper J.P., Lukkes J. Stasis spots, corona phlebectatica and other signs of venous stasis. *Folia Angiologica*. 1961;VIII:28–52.
18. Uhl J.F., Cornu-Thénard A., Carpentier P.H., Widmer M.T., Partsch H., Antignani P.L. Clinical and hemodynamic significance of corona phlebectatica in chronic venous disorders. *J Vasc Surg*. 2005;42(6):1163–1168. doi: 10.1016/j.jvs.2005.08.031.
19. Uhl J.F., Cornu-Thénard A., Satger B., Carpentier P.H. Clinical analysis of the corona phlebectatica. *J Vasc Surg*. 2012;55(1):150–153. doi: 10.1016/j.jvs.2011.04.070.
20. Ruckley C.V., Evans C.J., Allan P.L., Lee A.J., Fowkes F.G. Telangiectasia in the Edinburgh Vein Study: epidemiology and association with trunk varices and symptoms. *Eur J Vasc Endovasc Surg*. 2008;36(6):719–724. doi: 10.1016/j.ejvs.2008.08.012.
21. Coleridge-Smith P., Labropoulos N., Partsch H., Myers K., Nicolaidis A., Cavezzi A., UIP. Duplex ultrasound investigation of the veins in chronic venous disease of the lower limbs – UIP consensus document. Part I. Basic principles. *Vasa*. 2007;36(1):53–61. doi: 10.1024/0301-1526.36.1.53.
22. Cavezzi A., Labropoulos N., Partsch H., Ricci S., Caggiati A., Myers K. et al. UIP. Duplex ultrasound investigation of the veins in chronic venous disease of the lower limbs – UIP consensus document. Part II. Anatomy. *Vasa*. 2007;36(1):62–71. doi: 10.1024/0301-1526.36.1.62.
23. Rautio T., Perälä J., Biancari F., Wiik H., Ohtonen P., Haukipuro K. et al. Accuracy of hand-held Doppler in planning the operation for primary varicose veins. *Eur J Vasc Endovasc Surg*. 2002;24(5):450–455. doi: 10.1053/ejvs.2002.1734.
24. Thibault P., Bray A., Wlodarczyk J., Lewis W. Cosmetic leg veins: evaluation using duplex venous imaging. *J Dermatol Surg Oncol*. 1990;16(7):612–618. doi: 10.1111/j.1524-4725.1990.tb00089.x.
25. Engelhorn C.A., Engelhorn A.L., Salles-Cunha S.X., Terna P.R., Kovalski K.D., Parizotto T.V. Initial patterns of unilateral great saphenous vein reflux in women with telangiectasias and varicose veins. *Veins and Lymphatics*. 2017;6(2):56–60. doi: 10.4081/vl.2017.6757.
26. Böhrer-Sommeregger K., Karnel F., Schuller-Petrovic S., Santler R. Do telangiectasias communicate with the deep venous system? *J Dermatol Surg Oncol*. 1992;18(5):403–406. doi: 10.1111/j.1524-4725.1992.tb03693.x.
27. Albanese A.R., Albanese A.M., Albanese E.F. Lateral subdermic varicose vein system of the legs. Its surgical treatment by the chiseling tube method. *Vasc Surg*. 1969;3(2):81–89. doi: 10.1177/153857446900300205.
28. Somjen G.M., Ziegenbein R., Johnston A.H., Royle J.P. Anatomical examination of leg telangiectasias with duplex scanning. *J Dermatol Surg Oncol*. 1993;19(10):940–945. doi: 10.1111/j.1524-4725.1993.tb00982.x.
29. Schuller-Petrović S., Pavlović M.D., Schuller S., Schuller-Lukić B., Adamić M. Telangiectasias resistant to sclerotherapy are commonly connected to a perforating vessel. *Phlebology*. 2013;28(6):320–323. doi: 10.1258/phleb.2012.012019.
30. Santiago F.R., Piscocoya M., Chi Y.W. A sonographic study of thigh telangiectasias. *Phlebology*. 2018;33(7):500–501. doi: 10.1177/0268355517717404.
31. Goldman M., Weiss R., Guex J.-J., Partsch H., Perrin M., Ramelet A.-A. et al. *Sclerotherapy. Treatment of varicose and telangiectatic leg veins*. 6<sup>th</sup> ed. Elsevier; 2017. 464 p.
32. Raymond-Martimbeau P., Dupuis J.L. Telangiectasias: Incidence, Classification, and Relationship with the Superficial and Deep Venous Systems: a Double-Blind Study. In: Negus D., Jantet G., Coleridge-Smith P.D. (eds.). *Phlebology '95*. London: Springer; 1995, pp. 169–171. doi: 10.1007/978-1-4471-3095-6\_76.
33. Goldman M.P. My sclerotherapy technique for telangiectasia and reticular veins. *Dermatol Surg*. 2010;36(2):1040–1045. doi: 10.1111/j.1524-4725.2009.01408.x.
34. Smith P.C. Management of reticular veins and telangiectasies. *Phlebology*. 2015;30(2):46–52. doi: 10.1177/0268355515592770.
35. Cavezzi A., Parsi K. Complications of foam sclerotherapy. *Phlebology*. 2012;27(1):46–51. doi: 10.1258/phleb.2012.012s09.
36. Ai D., Yang J., Fan J., Zhao Y., Song X., Shen J. et al. Augmented reality based real-time subcutaneous vein imaging system. *Biomed Opt Express*. 2016;7(7):2565–2585. doi: 10.1364/BOE.7.002565.
37. Miyake R.K., Ramacciotti E. Cryo-laser and cryo-sclerotherapy guided by augmented reality for telangiectasias, feeder, and small varicose vein treatment – The CLaCS technique white paper report. *J Phlebol Lymphol*. 2019;12(1):1–7. Available at: <https://www.pulsus.com/scholarly-articles/cryolaser-and-cryosclerotherapy-guided-by-augmented-reality-for-telangiectasias-feeder-and-small-varicose-vein-treatment.pdf>.
38. Miyake R.K., Zeman H.D., Duarte F.H., Kikuchi R., Ramacciotti E., Lovhoiden G. et al. Vein imaging: a new method of near infrared imaging, where a processed image is projected onto the skin for the enhancement of vein treatment. *Dermatol Surg*. 2006;32(8):1031–1038. doi: 10.1111/j.1524-4725.2006.32226.x.
39. Miyake R.K. Cryo-laser and cryo-sclerotherapy guided by Augmented Reality. Report of 140 Cases. *Phlebologie*. 2014;43:257–261. Available at: <https://thieme-connect.com/products/ejournals/abstract/10.12687/phleb2218-5-2014>.
40. Kamhawy A.H., Elbarbary A.H., Elhenidy M.A., Elwagih A.M.M. Perilucer Foam Sclerotherapy Injection in Chronic Venous Leg Ulcers Using Near-Infrared laser for Vein Visualization. *Int J Low Extrem Wounds*. 2020;19(1):63–69. doi: 10.1177/1534734619870680.
41. Kikuchi M., Hosokawa K. Visualized sclerotherapy of varicose veins. *Dermatol Surg*. 2010;36(2):1050–1055. doi: 10.1111/j.1524-4725.2009.01410.x.
42. Apperti M., Furino E., Sellitti A., Quarto G. The use of transillumination as a rational approach to sclerotherapy and endovascular laser ablation of varices. Results in the use of an original instrument. *Ann Ital Chir*. 2016;87:396–399. Available at: <https://pubmed.ncbi.nlm.nih.gov/27681276/>.
43. Bustos L.L., Fronek A., Lopez-Kapke L., Henriquez J.A. Nonvisible insufficient subcutaneous reticular venous plexus can be observed through the skin using a new illumination method. *Dermatol Surg*. 2010;36(2):1046–1049. doi: 10.1111/j.1524-4725.2010.01471.x.
44. Miyake K., Pires-Davidson J.R. Augmented reality and duplex ultrasound in medical treatment decision: score 9–1. *J Phlebol Lymphol*. 2019;12(1):1–2. Available at: <https://pulsus.com/scholarly-articles/augmented-reality-and-duplex-ultrasound-in-medical-treatment-decision-score-91.pdf>.
45. Starr J.C. Integrating digital image management software for improved patient care and optimal practice management. *Dermatol Surg*. 2006;32(6):834–840. doi: 10.1111/j.1524-4725.2006.32169.x.
46. Adamić M., Pavlović M.D., Troilius Rubin A., Palmetun-Ekbäck M., Boixeda P. Guidelines of care for vascular lasers and intense pulsed light sources from the European Society for Laser Dermatology. *J Eur Acad Dermatol Venereol*. 2015;29(9):1661–1678. doi: 10.1111/jdv.13177.
47. Santiago F.R., Piscocoya M., Chi Y.W. Change in perception of sclerotherapy results after exposure to pre-post intervention photographs. *Phlebology*. 2018;33(4):282–287. doi: 10.1177/0268355517736178.
48. Ливандовский Ю.А., Павлова О.Ю. Телеангиэктазии. *Клиническая дерматология и венерология*. 2010;8(5):6–15. Режим доступа: <https://mediasphera.ru/issues/klinicheskaya-dermatologiya-i-venereologiya/2010/5/031997-2849201051>.
49. Jaquinandi V., Stivalet O., Grabas M. Cutaneous collagenous vasculopathy: Differential diagnosis of primary telangiectasia as generalized essential telangiectasia, hereditary hemorrhagic



- telangiectasia, and hereditary benign telangiectasia. *Vasc Med.* 2019;24(3):261–262. doi: 10.1177/1358863X18803162.
50. Gloviczki P., Dalsing M.C., Eklof B., Lurie F., Wakefield T.W. (eds.). *Handbook of Venous and Lymphatic Disorders: Guidelines of the American Venous Forum*. 4<sup>th</sup> ed. CRC Press; 2017. doi: 10.1201/9781315382449.

## 10. ОБЩИЕ ПОДХОДЫ К ЛЕЧЕНИЮ

### 10.1. Квалификация врача

Согласно классификации CEAP, расширение ретикулярных вен и ТАЭ относятся к C1-клиническому классу, то есть к определенному рода пограничному состоянию, не являющемуся причиной развития трофических расстройств или ВТЭО и не требующему, как правило, открытого или эндоваскулярного катетерного вмешательства [1]. Это определяет возможность их медицинской коррекции как хирургом, сосудистым хирургом, так и дерматологом [2, 3].

В то же время врач, занимающийся лечением ретикулярных вен и ТАЭ, кроме необходимой постдипломной подготовки и соответствующих сертификатов, должен иметь адекватные знания анатомии венозной системы, а также уметь диагностировать и ориентироваться во всех классах варикозной болезни и других заболеваниях, способных привести к развитию расширения подкожных и внутрикожных вен (ПТВ, венозные мальформации и др.). Учитывая то, что связь ретикулярных вен и ТАЭ с поверхностными и/или перфорантными венами встречается достаточно часто, при возникновении необходимости в лечебном процессе должна быть возможность ультразвуковой локализации потенциальных источников рефлюкса [4–8].

Врач должен обладать необходимыми теоретической подготовкой и практическими навыками для выполнения диагностических и лечебных процедур, разбираться в показаниях к лечению, ориентироваться в осложнениях эстетических вмешательств и уметь оказывать помощь в случае их развития.

### 10.2. Условия медицинской помощи

Все методы устранения ретикулярных вен и ТАЭ могут выполняться амбулаторно. Условия процедурного кабинета являются достаточными, однако помощь может также оказываться в манипуляционной или операционной.

Соблюдение необходимых условий асептики и антисептики, а также хранения лекарственных препаратов и инструментария является обязательным. В помещении должно быть тепло, освещенность должна быть достаточная для комфортной работы.

При применении лазеров в лечебном процессе, кабинет должен быть оборудован в соответствии с требованиями, предъявляемыми к организации работы

с лазерами. Наборы экстренной помощи в случае развития анафилактического шока, обморока, коллапса, гипертонического криза, инфаркта, бронхиальной астмы и других экстренных состояний, а также профилактики ВИЧ-инфекции должны быть укомплектованы в соответствии с требованиями законодательства и находиться в непосредственной близости во время проведения диагностических и лечебных процедур.

### 10.3. Консультация пациента до начала лечения

Перед началом лечения необходимо детально обсудить с пациентом его ожидания от планируемого вмешательства, возможные побочные эффекты, осложнения, подписать информированное добровольное согласие [9, 10]. Надлежащая подготовка и реалистичные ожидания имеют принципиальное значение. Пациенту стоит объяснить, что мы не можем предсказать точные результаты планируемой процедуры. Необходимо обязательно проговорить, что в большинстве случаев требуется, как правило, от 1 до 3 сеансов с перерывом в 2–8 недель для оптимального заживления тканей. Обязательно стоит подчеркнуть, что добиться исчезновения 100% ТАЭ является практически нерешаемой задачей, а также обратить внимание, что с течением времени у пациентов отмечается прогрессирование заболевания с появлением новых ретикулярных вен и/или ТАЭ. Кроме того, пациент должен быть предупрежден, что устранение вен не гарантирует избавления от симптомов ХЗВ.

В свою очередь, врачу необходимо помнить, что у ряда пациентов, обратившихся за эстетическим лечением, могут быть недооцененные психические расстройства, которые могут препятствовать положительной оценке результатов косметических вмешательств [11, 12].

Говоря о побочных реакциях и осложнениях, необходимо подчеркнуть, что зачастую как при внутривенном введении препаратов, так и при чрескожных процедурах врач не может контролировать индивидуальные реакции человека. Поэтому даже у самого опытного специалиста, соблюдающего все меры предосторожности, использующего подходящий склерозант в наиболее эффективной концентрации и дозе или оптимальные энергетические настройки, встречаются побочные эффекты и осложнения, описанные в этом документе. Результат оказания медицинской помощи не является на сто процентов прогнозируемым даже при идеальном выполнении всех этапов процедуры и может выражаться как в полном устранении косметического дефекта, восстановлении, улучшении здоровья, так и в отсутствии

каких-либо изменений и даже в ухудшении патологических процессов.

#### 10.4. Информированное добровольное согласие

Подписание информированного добровольного согласия (ИДС) перед началом лечения является обязательным требованием согласно законодательству РФ (ст. 20 ФЗ № 323). Чем более подробно написано ИДС, тем меньше могут быть претензии со стороны пациента в случае неудачного лечения и тем ниже будут риски для врача в отношении возможной юридической ответственности. Ввиду вышесказанного мы рекомендуем максимально подробно отразить в ИДС всю необходимую информацию, а именно: цели вмешательства; описание сути метода; противопоказания к процедуре; осложнения; альтернативные методы лечения; предполагаемый результат и через какой период времени он должен наступить; отразить, что наблюдение в динамике может быть обязательным и что могут потребоваться дальнейшие вмешательства; возможность рецидива; описать постпроцедурную симптоматику, в том числе симптомы потенциальных осложнений, с которыми пациенту следует немедленно обратиться к врачу<sup>6</sup> [9, 10, 13].

#### 10.5. Эффективность вмешательств на ретикулярных венах и/или телеангиэктазиях

Основными целями лечебных процедур у пациентов с С1-клиническим классом по CEAP является улучшение внешнего вида и, соответственно, улучшение качества их жизни, а также в ряде случаев снижение интенсивности симптомов ХЗВ, в особенности чувства боли, жара и жжения в области расширенных вен.

Учитывая обилие методик, различных препаратов, их концентраций и форм, технических устройств и их специфики, энергетических параметров, возможности комбинации вмешательств, различие фототипов кожи и целого ряда других факторов, способных оказывать влияние на результаты лечения, сегодня не представляется возможным определить оптимальный унифицированный подход к устранению ретикулярных вен и/или ТАЭ. Для этих целей требуются хорошо спланированные рандомизированные клинические исследования, организация которых представляется достаточно сложной задачей.

Стоит отметить, что для получения основанных на доказательствах данных по вопросам эстетической флебологии в будущих исследованиях должны

применяться надлежащие инструменты объективной оценки с целью прозрачного сравнения результатов. Этот аспект включает в себя фотографический материал (который сам по себе оказывает потенциальный сдвиг в отношении к результатам лечения), количественную оценку эстетического поражения и влияние на удовлетворенность пациентов [14–16]. Субъективность пациентов и их самовосприятие должны быть приняты во внимание как возможный фактор погрешности. Нельзя забывать и о различиях в трактовке результатов врачами и пациентами. Необходимость перехода от эмпиризма к науке, основанной на фактических данных, чрезвычайно важна для эстетической флебологии.

Тем не менее, говоря об эффективности лечения, можно ориентироваться на процент устранения обработанных вен при допустимом проценте развития осложнений (см. разделы 12.10, 13.13). Согласно имеющимся исследованиям, исчезновение 80–90% обработанных сосудов после 1–3 процедур считается хорошим показателем эффективности лечения [9, 13, 16–23].

#### 10.6. Влияние устранения вен на субъективные симптомы ХЗВ

Как было сказано в разделе о диагностике, выполнение склеротерапии позволяло купировать симптомы в области ретикулярных вен и ТАЭ (боль, жар, жжение) у 85% пациентов и усиливало эффект от предыдущего компрессионного лечения [24, 25]. При сохранении субъективных симптомов ХЗВ после вмешательства пациенту может быть рекомендовано увеличение физической активности, эластическая компрессия, веноактивные препараты, коррекция заболеваний стопы, снижение массы тела, а также перемежающаяся пневматическая компрессия, электростимуляция икроножных мышц или комбинация этих терапевтических методов [26, 27].

#### 10.7. Консервативная терапия

На сегодняшний день не существует консервативного лечения, способного устранить или доказанно уменьшить количество ретикулярных вен и/или ТАЭ. Консервативное лечение субъективной симптоматики ХЗВ не является предметом данных рекомендаций, однако основные методы приведены в предыдущем подразделе 10.6.

#### 10.8. Основные лечебные процедуры

Для устранения ретикулярных вен и ТАЭ могут применяться микросклеротерапия, чрескожная лазерная коагуляция, интенсивный импульсный свет,

<sup>6</sup>Australasian College of Phlebology. Direct Vision Sclerotherapy Standard. Appendix. 2020 ACP Standards Guidelines. Available at: [www.phlebology.com.au/standards](http://www.phlebology.com.au/standards).

минифлебэктомия (преимущественно для ретикулярных вен), термокоагуляция. Эти методики рассматриваются в соответствующих разделах и могут использоваться как самостоятельно, так и в различных комбинациях друг с другом (см. раздел 16).

**10.9. Протокол вмешательства**

Протокол должен включать в себя следующую информацию: обработанные анатомические участки – для всех типов процедур; название, концентрацию и объем используемого склерозанта в случае склеротерапии; тип лазера, длину волны, продолжительность импульса, размер пятна, плотность энергии, общее количество импульсов – в случае чрескожного лазерного лечения. При развитии каких-либо осложнений они должны быть в обязательном порядке задокументированы [9, 13].

Для удобства последующего анализа после процедуры возможна фотодокументация обработанных участков, энергетических параметров лазера, общего количества импульсов и т. п.

**10.10. Оценка результатов лечения**

При вмешательствах на ретикулярных венах и/или ТАЭ клинической оценки результатов лечения достаточно в подавляющем большинстве случаев в повседневной практике. Отметим, что эффект

косметической процедуры может по-разному трактоваться врачом и пациентом. Тем не менее удовлетворенность обоих напрямую связана с исчезновением обработанных сосудов. В этой связи представляет интерес исследование F.R. Santiago et al., в котором авторы показали, что ознакомление пациентов с фотографиями «до» и «после» может повысить их удовлетворенность результатами вмешательства [14].

Оценка симптоматики ХЗВ и/или качества жизни с применением различных веноспецифических опросников проводится, как правило, только в случае каких-либо клинических исследований и не используется рутинно в ежедневной практике [9].

**ЦИТИРУЕМЫЕ ИСТОЧНИКИ**

- Lurie F., Passman M., Meisner M., Dalsing M., Masuda E., Welch H. et al. The 2020 update of the CEAP classification system and reporting standards. *J Vasc Surg Venous Lymphat Disord.* 2020;8(3):342–352. doi: 10.1016/j.jvsv.2019.12.075.
- Бутов Ю.С., Демина О.М. К вопросу о лазерной терапии телеангиэктазий. *Российский журнал кожных и венерических болезней.* 2006;(2):53–57. Режим доступа: <https://elibrary.ru/item.asp?id=9196560>.
- Ливандовский Ю.А., Павлова О.Ю. Телеангиэктазии. *Клиническая дерматология и венерология.* 2010;8(5):6–15. Режим доступа: <https://mediasphera.ru/issues/klinicheskaya-dermatologiya-i-venereologiya/2010/5/031997-2849201051>.
- Ruckley C.V., Evans C.J., Allan P.L., Lee A.J., Fowkes F.G. Telangiectasia in the Edinburgh Vein Study: epidemiology and association with trunk varices and symptoms. *Eur J Vasc Endovasc Surg.* 2008;36(6):719–724. doi: 10.1016/j.ejvs.2008.08.012.
- Raymond-Martimbeau P., Dupuis J.L. Telangiectasias: Incidence, Classification, and Relationship with the Superficial and Deep Venous Systems: a Double-Blind Study. In: Negus D., Jantet G., Coleridge-Smith P.D. (eds.). *Phlebology '95.* London: Springer; 1995, pp. 169–171. doi: 10.1007/978-1-4471-3095-6\_76.
- Schuller-Petrović S., Pavlović M.D., Schuller S., Schuller-Lukic B., Adamić M. Telangiectasias resistant to sclerotherapy are commonly connected to a perforating vessel. *Phlebology.* 2013;28(6):320–323. doi: 10.1258/phleb.2012.012019.
- Santiago F.R., Piscocoy M., Chi Y.W. A sonographic study of thigh telangiectasias. *Phlebology.* 2018;33(7):500–501. doi: 10.1177/0268355517717404.
- Kern P. Pathophysiology of telangiectasias of the lower legs and its therapeutic implication: A systematic review. *Phlebology.* 2018;33(4):225–233. doi: 10.1177/0268355518756480.
- Rabe E., Breu F.X., Cavezzi A., Smith P.C., Frullini A., Gillet J.L. et al. European guidelines for sclerotherapy in chronic venous disorders. *Phlebology.* 2014;29(6):338–354. doi: 10.1177/026835551483280.
- Adamić M., Pavlović M.D., Troilius Rubin A., Palmetun-Ekbäck M., Boixeda P. Guidelines of care for vascular lasers and intense pulsed light sources from the European Society for Laser Dermatology. *J Eur Acad Dermatol Venereol.* 2015;29(9):1661–1678. doi: 10.1111/jdv.13177.
- Von Soest T., Kvalem I.L., Roald H.E., Skolleborg K.C. The effects of cosmetic surgery on body image, self-esteem, and psychological problems. *J Plast Reconstr Aesthet Surg.* 2009;62(10):1238–1244. doi: 10.1016/j.bjps.2007.12.093.
- Kamburoğlu H.O., Özgür F. Postoperative satisfaction and the patient's body image, life satisfaction, and self-esteem: a retrospective study comparing adolescent girls and boys after cosmetic surgery. *Aesthetic Plast Surg.* 2007;31(6):739–745. doi: 10.1007/s00266-006-0133-5.
- Khunger N., Sacchidanand S. Standard guidelines for care: sclerotherapy in dermatology. *Indian J Dermatol Venereol Leprol.* 2011;77(2):222–231. doi: 10.4103/0378-6323.77478.
- Santiago F.R., Piscocoy M., Chi Y.W. Change in perception of sclerotherapy results after exposure to pre-post intervention

<b>ТАБЛИЦА 5. Уровень рекомендаций для общих подходов к лечению</b>	
<b>Рекомендация</b>	<b>Уровень</b>
Мы рекомендуем, чтобы врач, занимающийся лечением ретикулярных вен и ТАЭ, имел сертификат врача-хирурга, или сердечно-сосудистого хирурга, или дерматолога, а также обладал подготовкой, необходимой для диагностики варикозной болезни и других заболеваний, способных привести к развитию расширения указанных сосудов, необходимыми практическими навыками для выполнения диагностических и лечебных процедур, разбирался в показаниях к лечению, ориентировался в осложнениях эстетических вмешательств и умел оказывать помощь в случае их развития	1C
Мы рекомендуем детальное обсуждение ожиданий пациентов, возможных побочных эффектов, осложнений и профилактических мер, подписание информированного добровольного согласия до начала лечения	1C
Мы рекомендуем отражение в протоколе лечения следующей информации: обработанные анатомические участки – для всех типов процедур; название, концентрация, форма и объем используемого склерозанта в случае склеротерапии; тип лазера, длина волны, продолжительность импульса, размер пятна, плотность энергии, общее количество импульсов – в случае чрескожного лазерного лечения. При развитии каких-либо осложнений они должны быть в обязательном порядке задокументированы	1C
Мы рекомендуем клиническую оценку результатов лечения при вмешательствах на ретикулярных венах и/или ТАЭ	1C

- photographs. *Phlebology*. 2018;33(4):282–287. doi: <https://doi.org/10.1177/0268355517736178>.
15. Bertanha M., Jaldin R.G., Moura R., Pimenta R.E.F., Mariúba J.V.O., Filho C.E.P.L. et al. Sclerotherapy for reticular veins in the lower limbs: a triple-blind randomized clinical trial. *JAMA Dermatol*. 2017;153(12):1249–1255. doi: 10.1001/jamadermatol.2017.3426.
  16. Schwartz L., Maxwell H. Sclerotherapy for lower limb telangiectasias. *Cochrane Database Syst Rev*. 2011;(12):CD008826. doi: 10.1002/14651858.CD008826.pub2.
  17. Tretbar L.L. Injection sclerotherapy for spider telangiectasias: a 20-year experience with sodium tetradecyl sulfate. *J Dermatol Surg Oncol*. 1989;15(2):223–225. doi: 10.1111/j.1524-4725.1989.tb03029.x.
  18. Mariani F., Bianchi V., Mancini S., Mancini S. Telangiectasias in Venous Insufficiency: Point of Reflux and Treatment Strategy. *Phlebology*. 2000;15(1):38–42. doi: 10.1177/026835550001500107.
  19. Goldman M., Weiss R., Guex J.-J., Partsch H., Perrin M., Ramelet A.-A. et al. *Sclerotherapy. Treatment of varicose and telangiectatic leg veins*. 6<sup>th</sup> ed. Elsevier; 2017. 464 p.
  20. Uncu H. Sclerotherapy: a study comparing polidocanol in foam and liquid form. *Phlebology*. 2010;25(1):44–49. doi: 10.1258/phleb.2009.008064.
  21. Rabe E., Schliephake D., Otto J., Breu F.X., Pannier F. Sclerotherapy of telangiectasias and reticular veins: a double-blind, randomized, comparative clinical trial of polidocanol, sodium tetradecyl sulphate and isotonic saline (EASI study). *Phlebology*. 2010;25(3):124–131. doi: 10.1258/phleb.2009.009043.
  22. Gloviczki P., Dalsing M.C., Eklof B., Lurie F., Wakefield T.W. (eds.). *Handbook of Venous and Lymphatic Disorders: Guidelines of the American Venous Forum*. 4<sup>th</sup> ed. CRC Press; 2017. doi: 10.1201/9781315382449.
  23. Meesters A.A., Pitassi L.H.U., Campos V., Wolkerstorfer A., Dierickx C.C. Transcutaneous laser treatment of leg veins. *Lasers Med Sci*. 2014;29(2):481–492. doi: 10.1007/s10103-013-1483-2.
  24. Weiss R.A., Weiss M.A. Resolution of pain associated with varicose and telangiectatic leg veins after compression sclerotherapy. *J Dermatol Surg Oncol*. 1990;16(4):333–336. doi: 10.1111/j.1524-4725.1990.tb00044.x.
  25. Schul M.W., Eaton T., Erdman B. Compression versus sclerotherapy for patients with isolated refluxing reticular veins and telangiectasia: a randomized trial comparing quality-of-life outcomes. *Phlebology*. 2011;26(4):148–156. doi: 10.1258/phleb.2010.009092.
  26. Benigni J.P., Bihari I., Rabe E., Uhl J.F., Partsch H., Cornu-Thenard A., Jawien A. Venous symptoms in C0 and C1 patients: UIP consensus document. *Int Angiol*. 2013;32(3):261–265. Available at: <https://pubmed.ncbi.nlm.nih.gov/23711678/>
  27. Perrin M., Eklof B., VAN Rij A., Labropoulos N., Vasquez M., Nicolaides A. et al. Venous symptoms: the SYM Vein Consensus statement developed under the auspices of the European Venous Forum. *Int Angiol*. 2016;35(4):374–398. Available at: <https://pubmed.ncbi.nlm.nih.gov/27081866/>.

## 11. «ПИТАЮЩАЯ» ВЕНА

### 11.1. Концепция «питающей» вены

Под термином «питающая» вена применительно к конкретной ТАЭ подразумевается более крупный венозный коллектор, имеющий непосредственную связь с этой ТАЭ [1–4]. Наличие подобной связи было доказано многими исследователями с применением различных методов оценки кровотока – от доплерографии до ангиографии [2, 5–7]. К таким венам, как правило, относятся ретикулярные вены, а также перфоранты и участки сафенных вен [1, 5, 6, 8–13].

Необходимо подчеркнуть, что в настоящий момент сам термин «питающая» вена не может быть однозначно оправдан, так как неизвестно, что является первичным, а что вторичным – образовавшиеся ТАЭ или связанная с ними более крупная венозная магистраль. M. Goldman et al. предлагался термин «вены, принимающие

обратное давление» (back pressure recipient veins) [3]. Однако данная формулировка также не устанавливает причинно-следственную взаимосвязь. Тем не менее, учитывая широкую распространенность термина «питающая» вена в современной литературе, а также отсутствие убедительных доказательств обратного, его использование на сегодняшний день можно считать приемлемым. Отметим, что термин «ретикулярная вена» является описательным, в то время как термин «питающая вена» является функциональным.

#### 11.1.1. Сообщение «питающих» вен и телеангиэктазий

Небольшие по диаметру вены являются обязательными анатомическими структурами кожи и подкожно-жировой клетчатки. Их можно идентифицировать при ультразвуковом исследовании или с помощью методов дополненной реальности. Таким образом, обнаруженные более крупные вены вблизи ТАЭ могут не иметь причинно-следственной взаимосвязи. Однако при наличии ТАЭ в непосредственной близости с некомпетентной ретикулярной веной их внутрисосудистые каналы почти всегда сообщаются прямым образом [5, 6, 10].

P. Raymond-Martimbeau et al. с помощью доплерографии и дуплексного сканирования обнаружили, что в 71,2% случаев ТАЭ имели прямую связь с ретикулярной веной, в 8,8% – с глубокой венозной системой и в 12,6% – с поверхностными венами. Самостоятельные красные ТАЭ были обнаружены в 7,4% случаев [1].

R.A. Weiss et al. при доплеровском обследовании 700 пациентов у 88% отметили регистрируемый рефлюкс в ретикулярной вене, практически во всех случаях связанной с ТАЭ боковой поверхности бедра. У 20 пациентов была выполнена инъекция склерозанта в ТАЭ, при этом у 15 (75%) пациентов отчетливо определялся сигнал потока в ретикулярной вене во время инъекции [5].

G.M. Somjen et al. при дуплексном сканировании обнаружили, что 89% ТАЭ имели близко расположенные некомпетентные ретикулярные вены. Практически во всех видимых вблизи ТАЭ ретикулярных венах диаметром  $\geq 2,5$  мм определялся рефлюкс. До 32% из них имели прямую связь с некомпетентным эпифасциальным притоком. В 15% случаев определялся рефлюкс по перфорантам, сообщающим ретикулярные вены с глубокой системой [6].

F. Mariani et al. обследовали с помощью УЗДС и трансиллюминации 200 областей с ТАЭ вне системы латерального венозного сплетения у 106 женщин с состоятельными сафенными венами и интактной глубокой системой. Авторы выявили, что 100% ТАЭ были связаны



с ретикулярными венами диаметром 1–3 мм. В 73,5% (147 из 200 областей) вместе с ТАЭ определялась одна или более несостоятельная перфорантная вена со средним диаметром 1,6 мм. При этом в 83,6% случаев (123 из 147 областей) удалось установить, что источник рефлюкса находился непосредственно под ТАЭ [11].

F.R. Santiago et al. при ультразвуковом обследовании 43 нижних конечностей в 100% случаев обнаружили некомпетентные ретикулярные вены с рефлюксом более 0,5 секунды, лежащие в основе ТАЭ. Было найдено 43 перфоранта, соединенных с ретикулярными венами, 20 (46,5%) из которых были несостоятельными. На 10 конечностях ретикулярные вены не были связаны с перфорантами. Авторы отметили, что частота выявления как состоятельных, так и несостоятельных перфорантных вен на конечностях с ТАЭ была выше [10].

Также стоит помнить о наличии возможной связи ТАЭ с системами сафенных вен. Как было сказано в разделе 9.5.1, P. Thibault et al. по данным УЗДС обнаружили патологический рефлюкс по поверхностным венам у 22,9% пациентов с ТАЭ [8], а С.А. Engelhorn et al. у 46% – в 39% случаев по БПВ, в 2% по МПВ и в 5% по БПВ и МПВ одновременно [12]. Распределение рефлюкса по участкам БПВ было следующим – 5, 26 и 71% в области СФС, на бедре и на голени соответственно [13].

#### *11.1.2. Значение «питающей» вены в развитии телеангиэктазий*

Патологическая роль ретикулярных вен и других участков венозной системы, равно как их клапанная недостаточность, остается предметом споров в отношении развития и прогрессирования ТАЭ. Нужно сказать, что ТАЭ могут встречаться как в присутствии, так и в отсутствии некомпетентных ретикулярных вен, как и некомпетентные ретикулярные вены часто существуют без каких-либо ассоциированных ТАЭ [1, 14].

В исследовании Edinburgh Vein большинство ТАЭ были локализованы на уровне бедра или колена, и только меньшая их часть была расположена в нижней трети голени [15]. Такое распределение отличается от расширения поверхностных вен и может свидетельствовать в пользу несколько иных патогенетических механизмов их развития.

Как известно, на наружной поверхности бедра ТАЭ классически находятся выше соединенной с ними ретикулярной вены. Однако это расположение не исключает возможность их расширения за счет систолического рефлюкса через перфоранты области колена [16].

В то же время существует мнение об отсутствии причинно-следственной взаимосвязи между несостоятельными ретикулярными венами и соединенными

с ними ТАЭ, несмотря на их клиническую и ультразвуковую ассоциацию [14, 17]. Высказывалось предположение, что рефлюкс, который наблюдается в ретикулярных венах, может представлять нормальный двунаправленный поток крови в этих участках венозной системы [14]. Тем не менее, несмотря на отсутствие полноценного понимания механизмов развития и причинно-следственной взаимосвязи, практический интерес представляет целесообразность устранения «питающих» вен при лечении ТАЭ. Данный вопрос будет рассмотрен в следующем подразделе.

#### **11.2. Устранение «питающих» вен при вмешательствах на телеангиэктазиях**

Вопрос о необходимости устранения «питающих» вен при лечении ТАЭ на сегодняшний день остается предметом споров. В доступной литературе нет качественных сравнительных исследований, анализирующих результаты устранения ТАЭ с симультанной обработкой «питающих» вен и отсутствием таковой. Большинство статей, так или иначе посвященных этому вопросу, были написаны более 20 лет назад и позволяют делать только косвенные выводы.

P. Raymond-Martimbeau и J.L. Dupuis обследовали и выполнили склеротерапию 525 последовательно обратившимся пациентам, у которых было определено 884 области с ТАЭ [1]. Согласно собственной классификации, авторы разделили участки с ТАЭ на 5 типов:

- 1) Кластерные пурпурные ТАЭ соединяются с венулэктазией и с глубокой венозной системой – 78 случаев (8,8%);
- 2) Кластерные пурпурные ТАЭ соединяются с венулэктазией и системой сафенных вен – 111 случаев (12,6%);
- 3) Кластерные пурпурные или красные ТАЭ связывают 2 венулэктазии (афферентную и эфферентную), каждая из которых соединяется с ретикулярной веной – 233 случая (26,4%);
- 4) Кластерные пурпурные или красные ТАЭ связаны с одной венулэктазией, которая присоединяется к ретикулярной вене – 396 случаев (44,8%);
- 5) Изолированные красные ТАЭ без связи с венулэктазией или ретикулярной веной – 66 случаев (7,4%).

Авторы вводили склерозант в вены, где по данным доплерографии и дуплексного сканирования регистрировался рефлюкс, при том что в исследование включались пациенты без сопутствующей недостаточности магистральных поверхностных и/или перфорантных вен диаметром более 2 мм. Период наблюдения составил 24 месяца. Контрольное УЗДС показало успешную окклюзию склерозированных вен и самопроизвольное

исчезновение ТАЭ после однократного лечения в 64 (82%) случаях при 1-м типе; в 96 (86,5%) при 2-м типе; в 205 (88,2%) при 3-м типе; в 348 (87,9%) при 4-м типе. В остальных случаях успешная окклюзия была достигнута с помощью одной или двух дополнительных процедур. В течение двух лет после склеротерапии рецидив заболевания зарегистрирован в 32 (3,6%) из 884 первоначально обработанных областей [1].

L.L. Tretbar продемонстрировал собственный 20-летний опыт лечения 1426 нижних конечностей с помощью ТСН. На первоначальном этапе с 1968 по 1986 год автор выполнял инъекцию 1% склерозанта непосредственно в ТАЭ на 882 конечностях. В последующем на 264 конечностях вводился 0,33% ТСН также в ТАЭ. В последние годы L.L. Tretbar вводил 0,33% препарат в питающие ретикулярные вены на 280 конечностях [18].

У всех пациентов наблюдалось исчезновение как минимум 80–90% обработанных вен независимо от метода лечения. Пигментации встречались примерно у трети пациентов в первой группе, некоторые из которых сохранялись до 2 лет. Во второй группе пигментации образовались в 5% в проекции вен небольшого диаметра и в 10% вен крупнее иглы 30G. Эти пигментации были светлее и исчезали быстрее, как правило, в течение 12 месяцев. Язвы в местах инъекций при этом также встречались реже. В третьей группе, где 0,33% препарат вводился в синие питающие вены, ни пигментаций, ни изъязвлений не наблюдалось. Мэттинг встречался до 5% случаев и только в 1-й и 2-й группах. Автор также пришел к выводу, что с помощью инъекций в питающие вены многие ТАЭ исчезают самопроизвольно в течение 3–4 недель, а в случае их сохранения производится их прямая инъекция [18].

F. Mariani et al. выполняли склеротерапию ТАЭ и питающих вен полидоканолом 0,5% или салицилатом натрия 12%, начиная от ретикулярных вен и заканчивая ТАЭ наименьшего диаметра. Инъекции выполняли как можно ближе к некомпетентным перфорантам или в основание ТАЭ в тех случаях, когда перфорантную вену не удавалось определить. Полное устранение ТАЭ было достигнуто в 88% случаев (176 из 200 областей, среднее количество сеансов – 3,5). Гиперпигментации отмечены в 1,5% случаев (3 из 200 областей), мэттинг – в 1% случаев (2 из 200 областей) [11].

При последующем наблюдении в течение трех лет появление новых ТАЭ отмечено в 58,9% случаев, при этом 95,4% из них возникли в областях, отличных от обработанных ранее, и, следовательно, только 4,6% возникли там, где уже выполнялась склеротерапия. Авторы пришли к выводу, что устранение рефлюкса

под ТАЭ необходимо для достижения хорошего долгосрочного результата, а также уменьшает количество лечебных сессий, частоту осложнений, особенно гиперпигментаций и мэттинга [11].

S. Schuller-Petrovic et al. обнаружили, что при отсутствии недостаточности глубоких и поверхностных вен из 26 пациентов с рефрактерными к трем и более сеансам склеротерапии ТАЭ в 14 (53,8%) случаях в основании ТАЭ находились перфоранты, диаметр которых составлял от 1,5 до 3,5 мм. У 3 (11,5%) пациентов определялись «питающие» поверхностные вены без прямой связи с системой сафенных или глубоких вен. В 3 (11,5%) случаях «питающая» вена дренировалась в МПВ (2 пациента) или в ПДПВ (1 пациент). В 6 (23%) случаях не было зарегистрировано взаимосвязи между резистентной ТАЭ и каким-либо питающим их сосудом по данным УЗДС. Таким образом, в представленной серии пациентов резистентные ТАЭ были связаны с «питающей» веной более чем в 75% случаев [9].

Инъекция под ультразвуковым контролем 0,2–0,5% ПОЛ в виде микропены в «питающие» вены привела к устранению не менее чем 75% ТАЭ без каких-либо рецидивов в сроки наблюдения от 6 до 14 месяцев. Таким образом, это исследование демонстрирует взаимосвязь ТАЭ с «питающими» венами, в частности с перфорантами, и влияние их устранения на достижение удовлетворительного результата лечения [9]. Однако, согласно приведенным выше работам, от 12 до 23% резистентных ТАЭ не имеют взаимосвязи с какой-либо более крупной веной, что говорит о возможности наличия других факторов, способных вызвать устойчивость ТАЭ к проводимой терапии. В то же время нельзя исключить наличие «питающих» вен меньшего диаметра, локация которых была невозможна ультразвуковым оборудованием из приведенных исследований.

Рядом авторов высказывалось предположение, что успешное устранение ТАЭ не зависит от элиминации ассоциированных с ними ретикулярных вен, что отсутствие клиренса ТАЭ может быть связано с их собственной неадекватной обработкой [9, 14, 17]. Также существует мнение, что ликвидация ретикулярных вен может стать причиной развития мэттинга [9]. Обратим внимание, что эти тезисы основаны исключительно на личном мнении авторов и не были доказаны в каких-либо клинических исследованиях.

Таким образом, несмотря на отсутствие сравнительных исследований, принимая во внимание анализ приведенных выше работ, наличие взаимосвязи между «питающими» венами и ТАЭ, мнение целого ряда авторитетных зарубежных экспертов, свой собственный опыт, а также отсутствие исследований, доказывающих

обратное, мы рекомендуем устранение ассоциированных «питающих» вен при лечении ТАЭ нижних конечностей. Это, по-видимому, может уменьшить общее количество процедур, снизить частоту гиперпигментаций, мэттинга, а также улучшить долгосрочные результаты лечения [1, 3, 4, 9, 11, 16, 18–23].

ТАБЛИЦА 6. Уровень рекомендаций в отношении устранения «питающих» вен	
Рекомендация	Уровень
Мы рекомендуем устранение ассоциированных «питающих» вен при вмешательствах на ТАЭ	2aC

**ЦИТИРУЕМЫЕ ИСТОЧНИКИ**

1. Raymond-Martimbeau P., Dupuis J.L. Telangiectasias: Incidence, Classification, and Relationship with the Superficial and Deep Venous Systems: a Double-Blind Study. In: Negus D., Jantet G., Coleridge-Smith P.D. (eds.). *Phlebology '95*. London: Springer; 1995, pp. 169–171. doi: 10.1007/978-1-4471-3095-6\_76.
2. Böhler-Sommeregger K., Karnel F., Schuller-Petrovic S., Santler R. Do telangiectases communicate with the deep venous system? *J Dermatol Surg Oncol*. 1992;18(5):403–406. doi: 10.1111/j.1524-4725.1992.tb03693.x.
3. Goldman M., Weiss R., Guex J.-J., Partsch H., Perrin M., Ramelet A.-A. et al. *Sclerotherapy. Treatment of varicose and telangiectatic leg veins*. 6th ed. Elsevier; 2017. 464 p.
4. Miyake R.K., Chi Y.-W., Franklin I.J., Gianesini S. State of the art on cryo-laser cryo-sclerotherapy in lower limb venous aesthetic treatment. *J Vasc Surg Venous Lymphat Disord*. 2020;8(5):893–895. doi: 10.1016/j.jvs.2020.01.003.
5. Weiss R.A., Weiss M.A. Doppler ultrasound findings in reticular veins of the thigh subdermiclateral venous system and implications for sclerotherapy. *J Dermatol Surg Oncol*. 1993;19(10):947–951. doi: 10.1111/j.1524-4725.1993.tb00983.x.
6. Somjen G.M., Ziegenbein R., Johnston A.H., Royle J.P. Anatomical examination of leg telangiectasias with duplex scanning. *J Dermatol Surg Oncol*. 1993;19(10):940–945. doi: 10.1111/j.1524-4725.1993.tb00982.x.
7. Blin E. Techniques to study telangiectasias and reticular veins. *Phlebologie – Annales Vasculaires*. 2011;64:35–39. Available at: [https://researchgate.net/publication/292846881\\_Techniques\\_to\\_study\\_telangiectasias\\_and\\_reticular\\_veins](https://researchgate.net/publication/292846881_Techniques_to_study_telangiectasias_and_reticular_veins).
8. Thibault P., Bray A., Wlodarczyk J., Lewis W. Cosmetic leg veins: evaluation using duplex venous imaging. *J Dermatol Surg Oncol*. 1990;16(7):612–618. doi: 10.1111/j.1524-4725.1990.tb00089.x.
9. Schuller-Petrović S., Pavlović M.D., Schuller S., Schuller-Lukic B., Adamic M. Telangiectasias resistant to sclerotherapy are commonly connected to a perforating vessel. *Phlebology*. 2013;28(6):320–323. doi: 10.1258/phleb.2012.012019.
10. Santiago F.R., Piscocoya M., Chi Y.-W. A sonographic study of thigh telangiectasias. *Phlebology*. 2018;33(7):500–501. doi: 10.1177/0268355517171404.
11. Mariani F., Bianchi V., Mancini S., Mancini S. Telangiectasias in Venous Insufficiency: Point of Reflux and Treatment Strategy. *Phlebology*. 2000;15(1):38–42. doi: 10.1177/026835550001500107.
12. Engelhorn C.A., Engelhorn A.L., Cassou M.F., Salles-Cunha S. Patterns of saphenous venous reflux in women presenting with lower extremity telangiectasias. *Dermatol Surg*. 2007;33(3):282–288. doi: 10.1111/j.1524-4725.2007.33063.x.
13. Engelhorn C.A., Engelhorn A.L., Salles-Cunha S.X., Terna P.R., Kovalski K.D., Parizotto T.V. Initial patterns of unilateral great saphenous vein reflux in women with telangiectasias and varicose veins. *Veins and Lymphatics*. 2017;6(2):56–60. doi: 10.4081/vl.2017.6757.
14. Green D. Reticular veins, incompetent reticular veins, and their relationship to telangiectasias. *Dermatol Surg*. 1998;24(10):1129–1141. doi: 10.1111/j.1524-4725.1998.tb04086.x.
15. Ruckley C.V., Evans C.J., Allan P.L., Lee A.J., Fowkes F.G.R. Telangiectasia in the Edinburgh Vein Study: epidemiology and

association with trunk varices and symptoms. *Eur J Vasc Endovasc Surg*. 2008;36(6):719–724. doi: 10.1016/j.ejvs.2008.08.012.

16. Kern P. Pathophysiology of telangiectasias of the lower legs and its therapeutic implication: A systematic review. *Phlebology*. 2018;33(4):225–233. doi: 10.1177/0268355518756480.
17. Duffy D.M. Reticular veins and telangiectasia: a personal commentary. *Dermatol Surg*. 1999;25(7):592. doi: 10.1046/j.1524-4725.1999.99078.x.
18. Tretbar L.L. Injection sclerotherapy for spider telangiectasias: a 20-year experience with sodium tetradecyl sulfate. *J Dermatol Surg Oncol*. 1989;15(2):223–225. doi: 10.1111/j.1524-4725.1989.tb03029.x.
19. Goldman M.P. My sclerotherapy technique for telangiectasia and reticular veins. *Dermatol Surg*. 2010;36(2 Suppl.):1040–1045. doi: 10.1111/j.1524-4725.2009.01408.x.
20. Smith P.C. Management of reticular veins and telangiectasias. *Phlebology*. 2015;30(2 Suppl):46–52. doi: 10.1177/0268355515592770.
21. Sadick N.S. Choosing the appropriate sclerosing concentration for vessel diameter. *Dermatol Surg*. 2010;36(2 Suppl.):976–981. doi: 10.1111/j.1524-4725.2009.01405.x.
22. Miyake K., Pires-Davidson J.R. Augmented reality and duplex ultrasound in medical treatment decision: score 9-1. *J Phlebolymphol*. 2019;12(1):1–2. Available at: <https://pulsus.com/scholarly-articles/augmented-reality-and-duplex-ultrasound-in-medical-treatment-decision-score-91.pdf>.
23. Cavezzi A., Parsi K. Complications of foam sclerotherapy. *Phlebology*. 2012;27(1 Suppl.):46–51. doi: 10.1258/phleb.2012.012s09.

**12. МИКРОСКЛЕРОТЕРАПИЯ**

Склеротерапия представляет собой целенаправленную химическую абляцию расширенных вен путем внутривенного введения склерозирующего препарата в виде жидкости или микропены. После успешной склеротерапии в долгосрочной перспективе вена превращается в соединительнотканый тяж, при этом функциональный результат эквивалентен ее хирургическому удалению [1–3].

Учитывая данные литературы, склеротерапия обладает высокой эффективностью, хорошим профилем безопасности и может быть рекомендована для устранения ретикулярных вен и ТАЭ [1–10].

Благодаря амбулаторному применению, низкой себестоимости, относительной технической простоте, минимальной инвазивности, сочетанию хорошего функционального результата с высоким косметическим эффектом, склеротерапия по-прежнему остается наиболее распространенным способом лечения ретикулярных вен и ТАЭ и рассматривается в качестве «золотого стандарта» для этих целей [1–3, 11, 12]. В то же время наличие традиционных осложнений и побочных эффектов склеротерапии подталкивает профессиональное сообщество к поиску новых методов, а также к комбинации уже существующих методик.

Необходимо отметить, что достоинства склеротерапии могут быть реализованы только при адекватной теоретической и практической подготовке специалиста. Стратегия лечения включает в себя определение точек для инъекции, правильный выбор склерозирующего агента в подходящей концентрации и дозе, а также технические аспекты введения препарата.

### 12.1. Противопоказания к склеротерапии

Кроме противопоказаний, перечисленных в инструкциях к препаратам, необходимо учитывать приведенные ниже абсолютные и относительные противопоказания, выработанные группой международных экспертов и основанные на результатах клинических исследований [1, 2, 13, 14].

#### 12.1.1. Абсолютные противопоказания

Известная аллергия на склерозант; острый ТГВ и/или ТЭЛА; локальный инфекционный процесс в зоне предполагаемой инъекции или генерализованная инфекция; длительный постельный режим или иммобилизация; наличие известного инструментально подтвержденного сброса крови справа налево (открытое овальное окно) при использовании пенной формы склерозанта.

#### 12.1.2. Относительные противопоказания

Беременность; период лактации (если решено выполнить склеротерапию, рекомендуется прекратить грудное вскармливание на 2–3 дня); тяжелые формы облитерирующих заболеваний артерий нижних конечностей (хроническая ишемия IIб–IV степени); наличие декомпенсированной хронической патологии; крайне отягощенный аллергоанамнез; острый тромбоз поверхностных вен; высокий риск ВТЭО (эпизоды ВТЭО в анамнезе, известная наследственная тромбофилия, подтвержденное состояние гиперкоагуляции, активный рак и др.); неврологические нарушения, включая мигрень, наблюдавшиеся при ранее выполненных сеансах пенной склеротерапии (для повторного применения пенной формы); лечение алкоголизма тетурамо-подобными препаратами при использовании растворов склерозанта на основе этанола; тяжелые психические расстройства.

Необходимо отметить, что в указанных ситуациях применение склеротерапии возможно только после оценки баланса индивидуальной пользы лечения и связанных с ним рисков, при этом ожидаемая польза должна значительно превышать индивидуальный риск. Учитывая то, что в подавляющем большинстве случаев вмешательства на ретикулярных венах и/или ТАЭ направлены на достижение косметического эффекта, риск склеротерапии при указанных относительных противопоказаниях, как правило, будет превышать ожидаемую пользу вмешательства.

Антикоагулянтная терапия не является противопоказанием к склерооблитерации при условии, что состояние пациента стабильное, а заболевание, по причине которого назначены антикоагулянты, само по себе не считается противопоказанием к лечению [15].

Принципиально заметим, что курение, несмотря на его упоминание в инструкциях к некоторым склерозантам в числе противопоказаний, не является однозначно доказанным фактором риска развития ВТЭО. Более того, отсутствуют данные об увеличении риска тромбозмобильных осложнений после склеротерапии у курящих пациентов [16–18]. В то же время с целью профилактики, в первую очередь юридических последствий, мы не рекомендуем идти в противоречие с официальными инструкциями к зарегистрированным растворам.

### 12.2. Флебосклерозирующие препараты

Это особая группа лекарственных средств, которые при введении в просвет вены вызывают повреждение ее эндотелия и в определенной степени меди с последующей пристеночной полимеризацией фибрина, сопровождающейся воспалением, облитерацией и эндофиброзом целевого сосуда [2, 19, 20]. По механизму действия флебосклерозирующие препараты разделяют на три группы: детергенты, гиперосмотические растворы и химические раздражители (коррозивные препараты).

#### 12.2.1. Детергенты

В эту категорию входят два основных, наиболее широко используемых для склеротерапии вещества – тетрадецилсульфат натрия (ТСН) и лауромакрогол 400/полидоканол (ПОЛ)<sup>7</sup>. Остальные препараты этой группы имеют преимущественно исторический интерес.

Детергенты представляют собой поверхностно активные вещества с поляризованными молекулами-диполями. Благодаря этому после их введения в просвет сосуда часть молекул присоединяется к интиме, а другая в виде микроагрегатов циркулирует в кровотоке. Эти физико-химические свойства детергентов создают условия для эффективного применения растворов с низкой концентрацией активного вещества. Детергенты менее чем за 1 секунду разрушают межклеточные связи, вызывая слущивание эндотелия с обнажением базальной мембраны, которая становится площадкой для формирования фибринового склеротромба [2, 20, 21].

#### 12.2.2. Гиперосмотические растворы

Основными представителями этой группы препаратов являются 66–75% глюкоза (декстроза)

<sup>7</sup> Инструкция по применению лекарственного препарата Фибровейн для медицинского применения. Режим доступа: <https://phlebology-sro.ru/upload/iblock/860/instruktsiya-fibroveyn.pdf>; Инструкция по применению лекарственного препарата Этоксисклерол для медицинского применения. Режим доступа: <https://phlebology-sro.ru/upload/iblock/695/instruktsiya-etoksis-klerol.pdf>.



и гипертонический раствор хлорида натрия (11,7–23,4%). Механизм действия этих средств основан на дегидратации эндотелиальных клеток с их последующим апоптозом и слущиванием. В отличие от практически мгновенно действующих детергентов осмотические растворы нуждаются в длительной экспозиции. Первые признаки деструкции эндотелия наступают через 3–5 минут [20, 21]. Их главное преимущество перед другими склерозантами заключается в отсутствии аллергенности, а основной недостаток – быстрое растворение в крови с уменьшением концентрации и потерей эффективности на коротком расстоянии [22]. Следовательно, эти агенты используются главным образом для удаления вен с низкой скоростью кровотока – ретикулярных вен и ТАЭ. Еще одним существенным недостатком является то, что гиперосмотические растворы могут раздражать нервные окончания, вызывая интенсивное жжение при инъекции [8]. Случаев гипергликемии при склеротерапии высококонцентрированной глюкозой, в том числе у пациентов с сахарным диабетом, на сегодняшний день не задокументировано.

Сегодня в Российской Федерации отсутствуют официально зарегистрированные гиперосмотические флебосклерозирующие препараты заводского производства. Тем не менее ряд специалистов успешно используют 75% глюкозу, заказываемую через производственные аптеки, или комбинацию 40% глюкозы с одним из детергентов (см. раздел 12.4) [23].

#### *12.2.3. Химические раздражители (коррозивные препараты)*

Группа веществ, производимых на основе ионизированного йода (варикоцид, вистарин, вариглобин) или солей хрома (хромат глицерина, склеремо), которые вызывают обширную деструкцию стенки вены, затрагивающую не только эндотелиальный, но и мышечный слой. Коррозивные растворы, популярные в 60–70-е годы, в настоящее время практически не используют в клинической практике ввиду плохой прогнозируемости их действия, а также из-за высокой частоты побочных реакций. В то же время в США глицерин по-прежнему является широко распространенным коррозивным препаратом. Структурно он представляет собой спирт, который служит мягким склерозантом для мелких ТАЭ. Обычно используется в виде 72% раствора, смешанным с 1% лидокаином и адреналином. Добавление лидокаина и адреналина уменьшает жжение и вызывает вазоконстрикцию, что увеличивает осмотический эффект. Этот препарат редко вызывает экстравазационный некроз и гиперпигментации и имеет очень низкий

потенциал развития аллергической реакции, однако его вязкость может вызвать технические сложности у врачей с небольшим опытом [20, 21, 24].

#### **12.3. Сравнение склерозантов**

Несмотря на то что отдельные работы выявили преимущества тех или иных препаратов при микросклеротерапии, неравнозначность сравниваемых концентраций и особенности методологии исследований не позволяют сделать достоверных заключений [5, 23, 25, 26].

В этой связи представляет интерес Кокрейновский систематический обзор, вышедший в 2011 году, включавший в себя 10 рандомизированных исследований с участием 484 пациентов [6]. Сравнению подверглись ТСН, ПОЛ и гипертонический раствор. Кроме того, были учтены несколько исследований с применением глицерина и гипертонической глюкозы [27, 28]. Каждый из рассматриваемых препаратов превосходил плацебо в отношении устранения ретикулярных вен и/или ТАЭ, при этом не было доказательств в отношении большей эффективности и удовлетворенности пациентов на фоне применения какого-либо отдельного склерозанта. При введении высоких концентраций некоторые из них, по-видимому, могли вызывать больше побочных эффектов, таких как боль, гиперпигментации, мэттинг, гиперемия и зуд. Однако данных для определения оптимальных концентраций было недостаточно. Группа Кокрейн отметила, что общее методологическое качество исследований и отчетности было низким. Данные не были пригодны для метаанализа [6].

Нельзя не упомянуть отсутствие каких-либо крупных рандомизированных клинических исследований, вышедших после упомянутого Кокрейновского обзора, позволяющих объективно отдать предпочтение одному из рассматриваемых склерозантов при лечении ретикулярных вен и/или ТАЭ. Выбор препарата может определяться предпочтением врача с учетом его практического опыта [3].

#### **12.4. Комбинация и разведение склерозантов**

Необходимо отметить, что из соображений ответственности и безопасности внесение изменений в первоначальный состав лекарственных средств, как и применение незарегистрированных веществ, не может быть рекомендовано в ежедневной клинической практике, находится в пределах собственного риска врача и выходит за рамки ответственности производителя фармацевтической продукции. В то же время, как было сказано выше, в Российской Федерации ряд специалистов успешно используют 75% глюкозу (декстрозу), заказываемую через производственные аптеки, или комбинацию 40% глюкозы с одним из детергентов.

Отметим, что эффективность и безопасность комбинации глюкозы и ПОЛ была доказана в клинических исследованиях [29, 30].

Добавление глюкозы к ПОЛ изменяет вязкость препарата. Это увеличивает время контакта между склерозантом и эндотелием, уменьшает скорость введения и минимизирует диффузию склерозирующего раствора [21, 29]. Подобное сочетание может уменьшить риск тромбоза и телеангиэктатического мэтинга при лечении ТАЭ [30]. В рандомизированном исследовании с тройным ослеплением M. Bertanha et al. показали, что эффективность склеротерапии ретикулярных вен 0,2% ПОЛ в комбинации с 70% глюкозой была выше, чем при использовании только 75% глюкозы при отсутствии достоверных различий по частоте осложнений [29].

На протяжении многих лет в случае отсутствия необходимой официальной концентрации одного из зарегистрированных на территории Российской Федерации детергентов (ТСН или ПОЛ) многие врачи получают ее путем разведения указанных препаратов физиологическим раствором. Не касаясь юридических аспектов, обратим внимание, что возможность достижения необходимой концентрации путем добавления физиологического раствора к детергенту утверждена в некоторых зарубежных клинических рекомендациях, а также указывается в ряде клинических исследований [3, 31, 32].

Несмотря на то что правовая оценка на является предметом данных рекомендаций, отдельно отметим, что изготовленная в производственной аптеке 75% глюкоза (декстроза) может быть рекомендована для микросклеротерапии в случае соблюдения технологического процесса и действующих законодательных норм [21–23, 28, 29, 33, 34].

### 12.5. Жидкая или пенная форма

По мнению ряда международных экспертов, склеротерапия жидкой формой склерозанта является методом выбора для устранения ретикулярных вен и ТАЭ, а пенная склеротерапия может служить дополнительным вариантом лечения [1, 2, 35]. Между тем на сегодняшний день в доступной литературе имеются единичные сравнительные исследования, позволяющие судить об эффективности, безопасности и удовлетворенности пациентов и врачей при использовании той или иной формы склерозирующего агента [7]. Большинство исследований являются либо экспериментальными, либо ретроспективными с неоднородными группами сравнения, либо косвенно оценивают результаты применения указанных

форм склерозантов при сравнении с препаратами других групп [36–39]. Несмотря на различные тенденции, результаты по ключевым конечным точкам не достигали статистической значимости ни в одном из указанных исследований. Таким образом, в настоящее время отсутствуют убедительные доказательства в отношении превосходства жидкой или пенной формы склерозанта при лечении пациентов С1-клинического класса по СЕАР.

Стоит также отметить наличие сведений о том, что иглы диаметром 27–32G могут разрушать пузырьки пены, приводя ее в более жидкое состояние [40, 41]. В то же время применительно к микросклеротерапии использовать иглы крупнее чем 27G возможно только при пункции ретикулярных вен, так как диаметр таких игл превышает размеры большинства ТАЭ. В единственном хорошо организованном исследовании H. Unsu et al., где при сравнении жидкой и пенной форм склерозанта не было выявлено достоверных различий, использовались иглы диаметром 26–30G [7]. Нельзя исключить, что это могло оказать влияние на результаты лечения и стереть потенциальные различия.

### 12.6. Концентрации склерозантов

При выборе концентрации склерозирующего агента необходимо исходить из принципа обеспечения должной клинической эффективности при минимальном дискомфорте и риске осложнений. Это достигается подбором наиболее низкой, но эффективной концентрации склерозанта, ориентируясь на диаметр сосуда, в кото-

**ТАБЛИЦА 7. Рекомендуемый диапазон концентраций ПОЛ и ТСН при склеротерапии ТАЭ и ретикулярных вен**

Тип расширенных вен	Концентрация ПОЛ, %	Концентрация ТСН, %
Жидкая форма		
ТАЭ	0,25–0,5	0,1–0,25
Ретикулярные вены	0,5–1,0	0,2–0,75
Пенная форма		
ТАЭ	До 0,5	0,1–0,25
Ретикулярные вены	0,25–0,5	0,1–0,5

рый будет вводиться препарат [21, 42–45]. В табл. 7 представлен рекомендуемый диапазон концентраций наиболее распространенных веществ для склеротерапии – ПОЛ и ТСН. Приведенные растворы применялись в ряде исследований, однако являются ориентировочными и могут быть изменены в зависимости от конкретной клинической ситуации на усмотрение

лечащего врача<sup>8</sup> [1, 2, 5, 7–10, 13, 38, 46, 47]. Глюкоза 75% может также применяться у пациентов для облитерации как ТАЭ, так и ретикулярных вен [21, 23, 28, 29].

## 12.7. Объемы вводимых склерозантов

### 12.7.1. Объем введения за одну инъекцию

Помимо применения наиболее низкой, но эффективной концентрации склерозирующего агента, оптимальный лечебный подход, позволяющий снизить риск развития побочных эффектов и осложнений микросклеротерапии, включает в себя введение минимального объема склерозанта, необходимого для заполнения целевого сосудистого участка. Консенсус по этому вопросу на сегодняшний день отсутствует. Наиболее часто за одну инъекцию рекомендуется вводить 0,1–0,5 мл раствора при лечении ТАЭ и до 0,5–1,0 мл раствора при лечении ретикулярных вен. Предлагаемые параметры являются ориентировочными и могут быть изменены в зависимости от клинической ситуации на усмотрение лечащего врача<sup>9</sup> [1, 2, 3, 21].

### 12.7.2. Общий объем за лечебную процедуру

Максимальные дозы склерозантов не должны превышать значения, указанные в инструкциях к препаратам<sup>10</sup>. Однако отдельного внимания заслуживает общий объем пенной формы детергентов, допустимый к введению за одну процедуру. В ряде клинических рекомендаций, в том числе российских, максимальный объем составляет 10 мл, в других же достигает 20 мл<sup>11</sup> [1, 2, 13, 14, 48].

Необходимо отметить, что указанные максимальные допустимые объемы пены не имеют под собой какой-либо значимой доказательной базы и опираются на единичные случаи осложнений, возникшие на фоне применения больших объемов склерозантов [49]. В то же время существуют работы, свидетельствующие о возможности применения большего количества пены при лечении ретикулярных вен [50, 51]. Кроме того, большинство указанных клинических рекомендаций цитируют друг друга и по итогу ссылаются не на исследования,

а на мнение европейских экспертов, сформированное в 2006 году на встрече по пенной склеротерапии [13]. Нельзя умолчать, что указанные максимальные объемы относятся в первую очередь к лечению магистральных поверхностных вен и их притоков и не пересматривались отдельно для микросклеротерапии.

Отсутствие доказательств в отношении максимального объема вспененного препарата за процедуру подчеркивается и в последних европейских клинических рекомендациях по склеротерапии 2014 года, где эксперты также определяют возможность увеличения вводимой пены в соответствии с индивидуальной оценкой пользы и риска [2].

Наша группа экспертов считает, что при проведении микросклеротерапии с целью минимизации риска развития осложнений не следует превышать объем вводимой пены в 10 мл. Однако, несмотря на то, что польза от указанной процедуры, как правило, подразумевает исключительно косметическое улучшение, в некоторых случаях возможно увеличение ее объема до 20 мл, так как отсутствуют какие-либо достоверные данные, свидетельствующие о существенном увеличении риска вмешательства при таком подходе. Это заключение солидарно с мнением ряда зарубежных коллег<sup>12</sup> [2, 14, 51].

## 12.8. Технические аспекты микросклеротерапии

С целью достижения оптимального эффекта в отношении устранения ретикулярных вен и ТАЭ, а также минимизации риска осложнений и побочных эффектов рекомендуется соблюдение следующих технических аспектов проведения процедуры микросклеротерапии [1–3, 5, 7–10, 13, 21, 38, 42–47, 52–61]:

- Пункции и инъекции в ретикулярные вены и ТАЭ производятся в положении пациента лежа.
- Применяются одноразовые шприцы с плавным ходом поршня.
- Применяются тонкие короткие иглы в диапазоне 25–32G.
- Подбирается минимально возможная, но эффективная концентрация склерозирующего агента исходя из диаметра сосуда (см. раздел 12.6).
- При наличии рефлюкса в более крупных венах целесообразно его устранение в первую очередь. Введение препарата осуществляется по направлению от более крупных «питающих» вен (притоков поверхностных вен, ретикулярных вен, перфорантов) к более мелким ТАЭ (см. раздел 11).

<sup>8</sup> Инструкция по применению лекарственного препарата Фибровейн для медицинского применения. Режим доступа: <https://phlebology-sro.ru/upload/iblock/860/instruktsiya-fibroveyn.pdf>; Инструкция по применению лекарственного препарата Этоксисклерол для медицинского применения. Режим доступа: <https://phlebology-sro.ru/upload/iblock/695/instruktsiya-etoksisklerol.pdf>.

<sup>9</sup> Там же.

<sup>10</sup> Там же.

<sup>11</sup> Australasian College of Phlebology. Diagnose venous disease and treat superficial venous incompetence with injected sclerosants under ultrasound guidance. 2016 ACP Standards Guidelines. Available at: [https://phlebology.com.au/newsletter\\_docs/ACPUGSStandard2016.pdf](https://phlebology.com.au/newsletter_docs/ACPUGSStandard2016.pdf).

<sup>12</sup> Australasian College of Phlebology. Diagnose venous disease and treat superficial venous incompetence with injected sclerosants under ultrasound guidance. 2016 ACP Standards Guidelines. Available at: [https://phlebology.com.au/newsletter\\_docs/ACPUGSStandard2016.pdf](https://phlebology.com.au/newsletter_docs/ACPUGSStandard2016.pdf).

- С целью лучшей визуализации «питающих» вен возможно применение специальных устройств для трансиллюминации, увеличительной оптики или различных видов поляризованных светодиодных систем.
- Опустошение вены от крови свидетельствует в пользу внутривенной инъекции. Необходимо всегда следить за потоком вводимого склерозанта во избежание его экстравазации.
- Точность пункции и правильность положения иглы в просвете вены, особенно при обработке ретикулярных вен, возможно контролировать по поступлению в канюлю шприца темной крови при пробе с обратной тракцией его поршня.
- Во время одной пункции вводится минимальный объем склерозанта, необходимый для заполнения всех сосудистых элементов на заданной площади. Также минимизируется общий объем препарата, используемого за всю процедуру склеротерапии (см. раздел 12.7).
- С целью профилактики мэттинга и некрозов давление на поршень должно быть сведено к минимуму. Склерозант должен вводиться максимально медленно.
- При ощущении, что препарат начинает вводиться с большим усилием, инъекцию необходимо остановить.
- В случае побледнения окружающей кожи вокруг места инъекции последняя должна быть немедленно прекращена во избежание возможного образования кожного некроза.
- Сильные боль и/или жжение при инъекции часто могут являться признаками как экстравазации, так и внутриартериального введения препарата. В таком случае инъекцию необходимо немедленно остановить.
- Повторные процедуры могут улучшить результаты. Интервалы между сеансами микросклеротерапии могут варьироваться и составлять приблизительно от 2 до 8 недель.

Существуют данные, что прием содержащих эстроген препаратов может увеличивать риск развития мэттинга после склеротерапии [45, 62]. Тем не менее преждевременно говорить о пользе отмены указанных медикаментов при отсутствии результатов двойных слепых контролируемых исследований [21].

Для производства пены может использоваться стандартная техника Tessari или официальные вспененные препараты в случае их наличия. Применение нестерильного комнатного воздуха не увеличивает риск развития инфекционных осложнений [63, 64]. Также возможно использовать пену на основе физиологической газовой смеси [65].

Вопросы применения эластической компрессии после вмешательств на ретикулярных венах и/или ТАЭ рассматриваются в разделе 17.

### 12.9. Постпроцедурный период

После процедуры микросклеротерапии с целью профилактики ТГВ пациенту рекомендуется пешая прогулка в течение приблизительно 30–60 минут<sup>13</sup>.

Желательно избегать длительной иммобилизации в течение недели после склеротерапии, так как это может увеличить риск тромботических осложнений. Также можно рекомендовать ограничить интенсивные тренировки, тяжелые упражнения, горячие ванны и сильное ультрафиолетовое излучение в течение 1–2 недель. Эти рекомендации не имеют под собой существенной доказательной базы, однако, так или иначе, признаются многими экспертами<sup>14</sup> [2, 3].

Необходимо внимательно следить за признаками побочных реакций и в случае возникновения каких-либо значимых жалоб рекомендовать срочную очную консультацию.

#### 12.9.1. Тромбэкстракция после микросклеротерапии

Удаление коагул после микросклеротерапии может уменьшить частоту и продолжительность гиперпигментаций. В многоцентровом рандомизированном контролируемом исследовании A.H. Scultetus et al. показали, что микротромбэктомия в сроки 1–3 недели после склеротерапии уменьшала частоту пигментаций при обработке вен диаметром менее 1 мм. В то же время для сосудов диаметром 1–3 мм достоверные различия продемонстрированы не были, однако удаление коагул приводило к более быстрому разрешению боли и воспаления [66].

С целью тромбэкстракции могут использоваться скальпель №11 или иглы 18–21G. После проколов над венами сгустки удаляются вакуумной аспирацией с помощью шприца или путем мануальной компрессии [1, 2, 21, 66].

### 12.10. Осложнения склеротерапии

Микросклеротерапия при надлежащем соблюдении техники исполнения является безопасной и эффективной процедурой. В то же время даже в самых опытных руках у отдельных пациентов возможно развитие

<sup>13</sup> Инструкция по применению лекарственного препарата Фибровейн для медицинского применения. Режим доступа: <https://phlebology-sro.ru/upload/iblock/860/instruktsiya-fibroveyn.pdf>.

<sup>14</sup> Australasian College of Phlebology. Direct Vision Sclerotherapy Standard. Appendix. 2020 ACP Standards Guidelines. Available at: [www.phlebology.com.au/standards](http://www.phlebology.com.au/standards).



осложнений, от малых, встречающихся наиболее часто, до серьезных и угрожающих жизни, наблюдающихся крайне редко. При этом отличительной особенностью осложнений микросклеротерапии является то, что многие из них развиваются при отсутствии каких-либо ошибок со стороны лечащего врача [1, 2, 21]. Тем не менее в разделе 12.8 приведены технические аспекты процедуры, позволяющие существенно снизить риск возникновения побочных эффектов.

Среди малых и наиболее часто встречающихся осложнений микросклеротерапии, значительно снижающих удовлетворенность пациентов ее косметическим эффектом (что имеет принципиальное значение для эстетической флебологии), необходимо выделить гиперпигментации, мэттинг и кожные некрозы [58].

Частота возникновения гиперпигментаций колеблется в пределах от 10 до 30%, а по некоторым данным, достигает 80%. Они постепенно регрессируют у 70% пациентов в течение 6 месяцев и сохраняются приблизительно в 1–2% случаев через год наблюдения [1, 21, 58, 59, 67]. В единичных исследованиях сообщалось о частоте стойких пигментаций до 10% случаев [21]. Пациенты с IV–VI фототипами кожи по Фитцпатрику, которые редко встречаются на территории России, могут иметь больший риск развития гиперпигментаций [1]. Постпроцедурная тромбэкстракция может улучшить результаты лечения (см. раздел 12.9.1).

Риск развития мэттинга после склеротерапии составляет около 15–24%, в среднем 16%. Обычно он проходит спонтанно в течение 3–12 месяцев, однако у некоторых пациентов может сохраняться в течение более длительного периода или остаться навсегда [2, 21, 58, 59].

Кожные некрозы после микросклеротерапии встречаются с частотой 0,2–1,2% случаев [68]. Причины их развития до конца неясны. К основным из них относят экстравазацию препарата, инъекции в артериолы, реактивный вазоспазм, а также избыточное локальное давление при постпроцедурной компрессии [1, 2, 21, 58, 59]. Известно, что подкожное введение ПОЛ не приводило к развитию кожных некрозов в экспериментальном исследовании [69]. Отметим, что кожный некроз может возникнуть при введении любого склерозирующего агента даже при соблюдении идеальной техники и далеко не всегда является ошибкой лечащего врача. В литературе описан случай развития кожных некрозов после введения раствора глюкозы 75%, считающейся одним из наиболее безопасных склерозантов в этом отношении [70].

Основные подходы к лечению указанных побочных эффектов рассматриваются в разделе 18.

К остальным осложнениям микросклеротерапии, аналогичным таковым для склеротерапии вен любого диаметра, относятся (от незначительных, встречающихся чаще ( $\geq 10\%$ ), до серьезных, развивающихся существенно реже ( $\leq 0,001\%$ )): боль и экхимозы в местах инъекций, гематомы, уплотнения, образование внутрисосудистых коагулов, локальный отек, эритема, дерматит, фолликулит, вазовагальные реакции, тошнота, местные аллергические реакции, стеснение в грудной клетке, сухой кашель, преходящие нарушения зрения, головные боли и мигрени, повреждение чувствительных нервов, тромбофлебит, лимфедема, анафилаксия, инсульт и транзиторные ишемические атаки, дистальные и проксимальные ТГВ, ТЭЛА, повреждение двигательных нервов, глубокие кожные некрозы, синдром Николау, гангрена конечности при ошибочной инъекции в артерии<sup>15</sup> [1–3, 21, 59, 71, 72]. Правильное соблюдение техники микросклеротерапии позволяет существенно снизить риск развития указанных побочных эффектов и осложнений (см. раздел 12.8).

#### 12.11. Фармакологическая профилактика побочных эффектов склеротерапии

Механизм действия флeбосклерозирующих препаратов основан на разрушении эндотелия с развитием впоследствии острого асептического воспаления. В процессе стимулированной склерозантом воспалительной реакции поврежденные эндотелиоциты и другие клеточные элементы венозной стенки экспрессируют ряд цитокинов (интерлейкины, ростовые факторы, моноцитарный хемотаксический фактор и др.) [16, 73, 74]. Выраженность и распространенность воспалительного ответа могут способствовать развитию наиболее частых нежелательных побочных явлений после склеротерапии – гиперпигментаций и телеангиэктатического мэттинга (см. раздел 12.10) [21].

В ходе серии экспериментальных и клинических исследований было продемонстрировано, что прием микронизированной очищенной флавоноидной фракции (МОФФ) 1000 мг/сут в течение 6–8 недель, начиная за 2 недели до склеротерапии, ассоциировался с уменьшением венозных симптомов (тяжести в ногах, боли в ногах, ощущения отека, ночных судорог и зуда),

<sup>15</sup> Инструкция по применению лекарственного препарата Фибровейн для медицинского применения. Режим доступа: <https://phlebology-sro.ru/upload/iblock/860/instruktsiya-fibroveyn.pdf>; Инструкция по применению лекарственного препарата Этоксисклерол для медицинского применения. Режим доступа: <https://phlebology-sro.ru/upload/iblock/695/instruktsiya-etoksisclerol.pdf>.

**ТАБЛИЦА 8. Уровень рекомендаций для микросклеротерапии**

Рекомендация	Уровень
Мы рекомендуем склеротерапию для устранения ретикулярных вен и/или ТАЭ	1A
Мы рекомендуем отказаться от склеротерапии при наличии абсолютных противопоказаний к этой методике	1C
При наличии относительных противопоказаний мы рекомендуем проводить склеротерапию только после оценки индивидуального баланса пользы от лечения и связанных с ним рисков, при этом ожидаемая польза должна значительно превышать индивидуальный риск	2aC
Для микросклеротерапии мы рекомендуем использовать препараты из группы детергентов или гипертонические растворы	1A
Мы рекомендуем применение химических раздражителей для микросклеротерапии при соблюдении правовых норм	2aC
Мы рекомендуем применение жидкой формы склерозантов для микросклеротерапии	1A
Мы рекомендуем применение пенной формы детергентов при микросклеротерапии	2aB
Для микросклеротерапии мы рекомендуем концентрации детергентов, указанные в <i>табл. 7</i>	2aB
За одну инъекцию мы рекомендуем вводить до 0,1–0,5 мл склерозанта для ТАЭ и до 0,5 мл – максимум до 1 мл – для ретикулярных вен. В случае необходимости указанный объем может быть увеличен	2aC
Мы рекомендуем вводить до 10 мл пенной формы склерозанта за один сеанс микросклеротерапии. Увеличение указанного объема до 20 мл допускается в редких случаях после оценки индивидуального баланса пользы лечения и связанных с ним рисков	2aC
С целью улучшения результатов лечения и снижения риска развития осложнений мы рекомендуем соблюдение технических аспектов проведения процедуры микросклеротерапии, указанных в разделе 12.8	1C
Мы рекомендуем удаление постсклеротерапевтических коагул (тромбэкстракцию) с целью снижения риска развития и сокращения сроков сохранения гиперпигментаций	2aB
С целью профилактики развития и снижения частоты гиперпигментаций, мэтинга и флебитов после склеротерапии мы рекомендуем превентивный прием МОФФ в суточной дозе 1000 мг в течение 6–8 недель, начатый не менее чем за 14 дней до планируемой процедуры	2aB
Для ускорения резорбции экхимозов и снижения частоты флебитов, гиперпигментаций и мэтинга после склеротерапии мы рекомендуем применение местных лекарственных средств на основе гепарина и веноактивных препаратов в формах, облегчающих их трансдермальный транспорт (липосомы и др.)	2aC
Для ускорения резорбции экхимозов, образовавшихся в непосредственной близости от органов, покрытых слизистой (конъюнктивы глаза, перианальная зона, наружные половые органы), мы рекомендуем использовать местные лекарственные формы на основе эссенциальных фосфолипидов в комбинации с гепарином и эсцином, не оказывающие раздражающего действия на кожу и слизистые	2aC

препятствовал прогрессированию воспалительного ответа, снижал экспрессию провоспалительных цитокинов и ростовых факторов и, как следствие, значительно уменьшал частоту развития гиперпигментаций, а также флебитов и мэтинга [73–79].

Что касается экхимозов, то для ускорения их резорбции могут быть использованы комбинированные местные препараты, содержащие в своем составе гепарин, веноактивные препараты (эсцин) и эссенциальные фосфолипиды. Терапевтический эффект местных лекарственных средств может быть потенцирован за счет повышения пенетрации действующего вещества в глубокие слои кожи, в том числе, с помощью самоорганизующихся липосом из эссенциальных фосфолипидов. При этом липосомальные лекарственные формы не оказывают раздражающего действия на кожу и слизистые [80–82].

**ЦИТИРУЕМЫЕ ИСТОЧНИКИ**

- Weiss M.A., Hsu J.T.S., Neuhaus I., Sadick N.S., Duffy D.M. Consensus for sclerotherapy. *Dermatol Surg.* 2014;40(12):1309–1318. doi: 10.1097/DSS.0000000000000225.
- Rabe E., Breu F.X., Cavezzi A., Smith P.C., Frullini A., Gillet J.L. et al. European guidelines for sclerotherapy in chronic venous disorders. *Phlebology.* 2014;29(6):338–354. doi: 10.1177/026835513483280.
- Khunger N., Sacchidanand S. Standard guidelines for care: sclerotherapy in dermatology. *Indian J Dermatol Venereol Leprol.* 2011;77(2):222–231. doi: 10.4103/0378-6323.77478.
- Zhang J., Jing Z., Schliephake D.E., Otto J., Malouf G.M., Gu Y.Q. Efficacy and safety of Aethoxysklerol® (polidocanol) 0.5%, 1% and 3% in comparison with placebo solution for the treatment of varicose veins of the lower extremities in Chinese patients (ESA-China Study). *Phlebology.* 2012;27(4):184–190. doi: 10.1258/phleb.2011.010094.
- Rabe E., Schliephake D., Otto J., Breu F.X., Pannier F. Sclerotherapy of telangiectases and reticular veins: a double-blind, randomized, comparative clinical trial of polidocanol, sodium tetradecyl sulphate and isotonic saline (EASI study). *Phlebology.* 2010;25(3):124–131. doi: 10.1258/phleb.2009.009043.
- Schwartz L., Maxwell H. Sclerotherapy for lower limb telangiectasias. *Cochrane Database Syst Rev.* 2011;2011(12):CD008826. doi: 10.1002/14651858.CD008826.pub2.
- Uncu H. Sclerotherapy: a study comparing polidocanol in foam and liquid form. *Phlebology.* 2010;25(1):44–49. doi: 10.1258/phleb.2009.008064.
- Peterson J.D., Goldman M.P., Weiss R.A., Duffy D.M., Fabi S.G., Weiss M.A., Guiha I. Treatment of reticular and telangiectatic leg veins: double-blind prospective comparative trial of polidocanol and hypertonic saline. *Dermatol Surg.* 2012;38(8):1322–1330. doi: 10.1111/j.1524-4725.2012.02422.x.
- Alòs J., Carreño P., López J.A., Estadella B., Serra-Prat M., Marinello J. Efficacy and safety of sclerotherapy using polidocanol foam: a controlled clinical trial. *Eur J Vasc Endovasc Surg.* 2006;31(1):101–107. doi: 10.1016/j.ejvs.2005.08.018.
- Rao J., Wildemore J.K., Goldman M.P. Double-blind prospective comparative trial between foamed and liquid polidocanol and sodium tetradecyl sulfate in the treatment of varicose and telangiectatic leg veins. *Dermatol Surg.* 2005;31(6):631–635. doi: 10.1111/j.1524-4725.2005.31602.
- Adamić M., Pavlović M.D., Troilius Rubin A., Palmetun-Ekbäck M., Boixeda P. Guidelines of care for vascular lasers and intense pulsed light sources from the European Society for laser Dermatology. *J Eur Acad Dermatol Venereol.* 2015;29(9):1661–1678. doi: 10.1111/jdv.13177.
- Meesters A.A., Pitassi L.H.U., Campos V., Wolkerstorfer A., Dierickx C.C. Transcutaneous laser treatment of leg veins. *Lasers Med Sci.* 2014;29(2):481–492. doi: 10.1007/s10103-013-1483-2.
- Breu F.X., Guggenbichler S., Wollmann J.C. 2<sup>nd</sup> European consensus meeting on foam sclerotherapy 2006, Tegernsee, Germany. *Vasa.* 2008;37(71 Suppl.):1–29. Available at: <https://pubmed.ncbi.nlm.nih.gov/18426039/>.
- Gianesini S., Obi A., Onida S., Baccellieri D., Bissacco D., Borsuk D. et al. Global guidelines trends and controversies in lower limb venous and lymphatic disease: Narrative literature revision and experts' opinions following the vWINTER international meeting in Phlebology, Lymphology & Aesthetics, 23–25 January 2019. *Phlebology.* 2019;34(1S):4–66. doi: 10.1177/026835519870690.

15. Stücker M., Reich S., Hermes N., Altmeyer P. Safety and efficiency of perilesional sclerotherapy in leg ulcer patients with postthrombotic syndrome and/or oral anticoagulation with phenprocoumon. *J Dtsch Dermatol Ges.* 2006;4(9):734–738. (In Germ.) doi: 10.1111/j.1610-0387.2006.06085.x.
16. Samama M.M. An epidemiologic study of risk factors for deep vein thrombosis in medical outpatients: the Sirius study. *Arch Intern Med.* 2000;160(22):3415–3420. doi: 10.1001/archinte.160.22.3415.
17. Cheng Y.J., Liu Z.H., Yao F.J., Zeng W.T., Zheng D.D., Dong Y.G. et al. Current and former smoking and risk for venous thromboembolism: a systematic review and meta-analysis. *PLoS Med.* 2013;10(9):e1001515. doi: 1371/journal.pmed.1001515.
18. Стандарты и правила Саморегулируемой организации Ассоциации «Национальная коллегия флебологов». *Стационарозамещающие технологии: Амбулаторная хирургия.* 2020;(1-2):125–144. doi: 10.21518/1995-1477-2019-3-4-125-144.
19. Whiteley M.S., Dos Santos S.J., Fernandez-Hart T.J., Lee C.T.D., Li J.M. Media Damage Following Detergent Sclerotherapy Appears to be Secondary to the Induction of Inflammation and Apoptosis: An Immunohistochemical Study Elucidating Previous Histological Observations. *Eur J Vasc Endovasc Surg.* 2016;51(3):421–428. doi: 10.1016/j.ejvs.2015.11.011.
20. Imhoff E., Stemmer R. Classification and mechanism of action of sclerosing agents. *Phlebologie.* 1969;22(2):145–148. (In French). Available at: <https://pubmed.ncbi.nlm.nih.gov/5382245/>
21. Goldman M., Weiss R., Guex J.-J., Partsch H., Perrin M., Ramelet A.-A. et al. *Sclerotherapy. Treatment of varicose and telangiectatic leg veins.* 6th ed. Elsevier; 2017. 464 p.
22. Worthington-Kirsch R.L. Injection sclerotherapy. *Semin Intervent Radiol.* 2005;22(3):209–217. doi: 10.1055/s-2005-921954.
23. Сеницын А.А., Букина О.В. Сравнение глюкозы и тетрадецилсульфата натрия для склеротерапии телеангиэктазий: проспективное рандомизированное клиническое исследование. Тезисы докладов Ежегодной флебологической конференции «Белые ночи», 24–25 мая 2019 г., Санкт-Петербург. *Флебология.* 2019;13(2):166–184. Available at: <https://elibrary.ru/item.asp?id=38245150>.
24. Kern P., Ramelet A.A., Wutschert R., Mazzolai L. A double-blind randomized study comparing pure chromated glycerin with chromated glycerin with 1% lidocaine and epinephrine for sclerotherapy of telangiectasias and reticular veins. *Dermatol Surg.* 2011;37(11):1590–1594. doi: 10.1111/j.1524-4725.2011.02130.x.
25. McCoy S., Evans A., Spurrier N. Sclerotherapy for leg telangiectasia – a blinded comparative trial of polidocanol and hypertonic saline. *Dermatol Surg.* 1999;25(5):381–385. doi: 10.1046/j.1524-4725.1999.08263.x.
26. Noël B. Polidocanol or chromated glycerin for sclerotherapy of telangiectatic leg veins? With reply from Dr Kern et al. *Dermatol Surg.* 2004;30(9):1272. doi: 10.1111/j.1524-4725.2004.30393.x.
27. Leach B.C., Goldman M.P. Comparative trial between sodium tetradecyl sulfate and glycerin in the treatment of telangiectatic leg veins. *Dermatol Surg.* 2003;29(6):612–614. doi: 10.1046/j.1524-4725.2003.29148.x.
28. Prescott R.J. *A comparative study of two sclerosing agents in the treatment of telangiectasias.* Phlebology '92. Paris: John Libbey Eurotext; 1992. Vol. 2, pp. 803–804.
29. Bertanha M., Jaldin R.G., Moura R., Pimenta R.E.F., Mariúba J.V.O., Lucio Filho C.E.P. et al. Sclerotherapy for reticular veins in the lower limbs: a triple-blind randomized clinical trial. *JAMA Dermatol.* 2017;153(12):1249–1255. doi: 10.1001/jamadermatol.2017.3426.
30. Zuccarelli F. Combination of Aetoxisclerol with Glucose for the Treatment of Varicose Veins and Telangiectasias. In: Negus D., Jantet G., Coleridge-Smith P.D. (eds.). *Phlebology '95.* London: Springer; 1995. doi: 10.1007/978-1-4471-3095-6\_265.
31. Raymond-Martimbeau P., Dupuis J.L. Telangiectasias: Incidence, Classification, and Relationship with the Superficial and Deep Venous Systems: a Double-Blind Study. In: Negus D., Jantet G., Coleridge-Smith P.D. (eds.). *Phlebology '95.* London: Springer; 1995. pp. 169–171. doi: 10.1007/978-1-4471-3095-6\_76.
32. Moreno-Moraga J., Smarandache A., Pascu M.L., Royo J., Trelles M.A. 1064 nm Nd:YAG long pulse laser after polidocanol microfoam injection dramatically improves the result of leg vein treatment: a randomized controlled trial on 517 legs with a three-year follow-up. *Phlebology.* 2014;29(10):658–666. doi: 10.1177/0268355513502786.
33. Yiannakopoulou E. Safety Concerns for Sclerotherapy of Telangiectasias, Reticular and Varicose Veins. *Pharmacology.* 2016;98(1-2):62–69. doi: 10.1159/000445436.
34. Miyake R.K., Chi Y.W., Franklin I.J., Gianesini S. State of the art on cryo-laser cryo-sclerotherapy in lower limb venous aesthetic treatment. *J Vasc Surg Venous Lymphat Disord.* 2020;8(5):893–895. doi: 10.1016/j.jvsv.2020.01.003.
35. Wittens C., Davies A.H., Bækgaard N., Broholm R., Cavezzi A., Chastanet S. et al. Editor's Choice – Management of Chronic Venous Disease: Clinical Practice Guidelines of the European Society for Vascular Surgery (ESVS). *Eur J Vasc Endovasc Surg.* 2015;49(6):678–737. doi: 10.1016/j.ejvs.2015.02.007.
36. Kaygin M.A., Halici U. Evaluation of liquid or foam sclerotherapy in small varicose veins (ceap c1) with venous clinical severity score. *Rev Assoc Med Bras.* 2018;64(12):1117–1121. doi: 10.1590/1806-9282.64.12.1117.
37. Benigni J.P., Sadoun S., Thirion V., Sica M., Demagny A., Chahim M. Telangiectasias and reticular veins treatment with a 0.25% aetoxisclerol foam. Presentation of a pilot study. *Phlebologie.* 1999;52(3):283–390.
38. Kern P., Ramelet A.A., Wutschert R., Bounameaux H., Hayoz D. Single-blind, randomized study comparing chromated glycerin, polidocanol solution, and polidocanol foam for treatment of telangiectatic leg veins. *Dermatol Surg.* 2004;30(3):367–372. doi: 10.1111/j.1524-4725.2004.30102.x.
39. Hamel-Desnos C., Allaert F.A. Liquid versus foam sclerotherapy. *Phlebologie.* 2009;24(6):240–246. doi: 10.1258/phleb.2009.009047.
40. Cavezzi A., Tessari L. Foam sclerotherapy techniques: different gases and methods of preparation, catheter versus direct injection. *Phlebologie.* 2009;24(6):247–251. doi: 10.1258/phleb.2009.009061.
41. Tessari L., Cavezzi A., Rosso M., Cabrera Garrido A. Variables in foam sclerotherapy: literature and experimental data. *ANZ J Phleb.* 2008;11:83–84.
42. Sadick N.S. Sclerotherapy of varicose and telangiectatic leg veins. Minimal sclerosant concentration of hypertonic saline and its relationship to vessel diameter. *J Dermatol Surg Oncol.* 1991;17(1):65–70. doi: 10.1111/j.1524-4725.1991.tb01595.x.
43. Sadick N.S. Choosing the appropriate sclerosing concentration for vessel diameter. *Dermatol Surg.* 2010;36:976–981. doi: 10.1111/j.1524-4725.2009.01405.x.
44. Erkin A., Kosmehmetoglu K., Diler M.S., Koksal C. Evaluation of the minimum effective concentration of foam sclerosant in an ex-vivo study. *Eur J Vasc Endovasc Surg.* 2012;44(6):593–597. doi: 10.1016/j.ejvs.2012.09.021.
45. Weiss R.A., Weiss M.A. Incidence of side effects in the treatment of telangiectasias by compression sclerotherapy: hypertonic saline vs. polidocanol. *J Dermatol Surg Oncol.* 1990;16(9):800–804. doi: 10.1111/j.1524-4725.1990.tb01563.x.
46. Norris M.J., Carlin M.C., Ratz J.L. Treatment of essential telangiectasia: effects of increasing concentrations of polidocanol. *J Am Acad Dermatol.* 1989;20(4):643–649. doi: 10.1016/s0190-9622(89)70077-3.
47. Gloviczki P., Dalsing M.C., Eklof B., Lurie F., Wakefield T.W. (eds.). *Handbook of Venous and Lymphatic Disorders: Guidelines of the American Venous Forum.* 4th ed. CRC Press; 2017. doi: 10.1201/9781315382449.
48. Стойко Ю.М., Кириенко А.И., Затевахин И.И., Покровский А.В., Карпенко А.А., Золотухин И.А. и др. Российские клинические рекомендации по диагностике и лечению хронических заболеваний вен. *Флебология.* 2018;12(3):146–240. doi: 10.17116/flebo20187031146.
49. Leslie-Mazwi T.M., Avery L.L., Sims J.R. Intra-arterial air thrombogenesis after cerebral air embolism complicating lower extremity sclerotherapy. *Neurocrit Care.* 2009;11(1):97–100. doi: 10.1007/s12028-009-9202-3.
50. Fabi S.G., Peterson J.D., Goldman M.P., Guiha I. An investigation of coagulation cascade activation and induction of fibrinolysis using foam sclerotherapy of reticular veins. *Dermatol Surg.* 2012;38(3):367–372. doi: 10.1111/j.1524-4725.2011.02184.x.
51. Palm M.D., Guiha I.C., Goldman M.P. Foam sclerotherapy for reticular veins and nontruncal varicose veins of the legs: a retrospective review of outcomes and adverse effects. *Dermatol Surg.* 2010;36:1026–1033. doi: 10.1111/j.1524-4725.2010.01496.x.
52. Gibson K., Gunderson K. Liquid and Foam Sclerotherapy for Spider and Varicose Veins. *Surg Clin North Am.* 2018;98(2):415–429. doi: 10.1016/j.suc.2017.11.010.
53. Miyake R.K., King J.T., Kikuchi R., Duarte F.H., Davidson J.R.P., Oba C. Role of injection pressure, flow and sclerosant viscosity in causing cutaneous ulceration during sclerotherapy. *Phlebologie.* 2012;27(8):383–389. doi: 10.1258/phleb.2011.011076.



54. Conrad P., Malouf G.M., Stacey M.C. The Australian polidocanol (aethoxysklerol) study. Results at 2 years. *Dermatol Surg.* 1995;21(4):334–336. doi: 10.1111/j.1524-4725.1995.tb00184.x.
55. Miyake R.K., Zeman H.D., Duarte F.H., Kikuchi R., Ramacciotti E., Lovhoiden G., Vranched C. Vein imaging: a new method of near infrared imaging, where a processed image is projected onto the skin for the enhancement of vein treatment. *Dermatol Surg.* 2006;32(8):1031–1038. doi: 10.1111/j.1524-4725.2006.32226.x.
56. Kikuchi M., Hosokawa K. Visualized sclerotherapy of varicose veins. *Dermatol Surg.* 2010;36:1050–1055. doi: 10.1111/j.1524-4725.2009.01410.x.
57. Bustos L.L., Fronck A., Lopez-Kapke L., Henriquez J.A. Nonvisible insufficient subcutaneous reticular venous plexus can be observed through the skin using a new illumination method. *Dermatol Surg.* 2010;36:1046–1049. doi: 10.1111/j.1524-4725.2010.01471.x.
58. Goldman M.P., Sadick N.S., Weiss R.A. Cutaneous necrosis, telangiectatic matting, and hyperpigmentation following sclerotherapy. Etiology, prevention, and treatment. *Dermatol Surg.* 1995;21(1):19–29. doi: 10.1111/j.1524-4725.1995.tb00107.x.
59. Cavezzi A., Parsi K. Complications of foam sclerotherapy. *Phlebology.* 2012;27:46–51. doi: 10.1258/phleb.2012.012s09.
60. Nakano L.C.U., Cacione D.G., Baptista-Silva J.C.C., Flumignan R.L.G. Treatment for telangiectasias and reticular veins (protocol). *Cochrane Database Syst Rev.* 2017(7):CD012723. doi: 10.1002/14651858.CD012723.
61. Богачев В.Ю. Склеротерапия. Шаг за шагом. Телангиэктазии. *Стационарзамещающие технологии: Амбулаторная хирургия.* 2019;(1-2):52–58. doi: 10.21518/1995-1477-2019-1-2-52-58.
62. Davis L.T., Duffy D.M. Determination of incidence and risk factors for postsclerotherapy telangiectatic matting of the lower extremity: a retrospective analysis. *J Dermatol Surg Oncol.* 1990;16(4):327–330. doi: 10.1111/j.1524-4725.1990.tb00043.x.
63. Chen J., Liu Y.R., Sun Y.D., Liu C., Zhuo S.Y., Li K. et al. The risk of bacteria in foam sclerotherapy: does the condition of the air in outpatient vs. operating rooms make a difference? *Br J Dermatol.* 2014;171(6):138–139. doi: 10.1111/bjd.13089.
64. De Roos K-P., Groen L., Leenders A. Foam sclerotherapy: investigating the need for sterile air. *Dermatol Surg.* 2011;37(8):1119–1124. doi: 10.1111/j.1524-4725.2011.02044.x.
65. Hesse G., Breu F.X., Kuschmann A., Hartmann K., Salomon N. Sclerotherapy using air- or CO<sub>2</sub>-foam. *Phlebologie.* 2012;41(2):77–88. Available at: [https://researchgate.net/publication/236341845\\_Sclerotherapy\\_using\\_air-or\\_CO2-foam](https://researchgate.net/publication/236341845_Sclerotherapy_using_air-or_CO2-foam).
66. Scultetus A.H., Villavicencio J.L., Kao T.C., Gillespie D.L., Ketron G.D., Iafrati M.D. et al. Microthrombectomy reduces postsclerotherapy pigmentation: multicenter randomized trial. *J Vasc Surg.* 2003;38(5):896–903. doi: 10.1016/s0741-5214(03)00920-0.
67. Georgiev M. Postsclerotherapy hyperpigmentations: a one-year follow-up. *J Dermatol Surg Oncol.* 1990;16(7):608–610. doi: 10.1111/j.1524-4725.1990.tb00088.x.
68. Bihari I., Magyar E. Reasons for ulceration after injection treatment of telangiectasia. *Dermatol Surg.* 2001;27(2):133–136. doi: 10.1046/j.1524-4725.2001.00298.x.
69. Schuller-Petrović S., Pavlović M.D., Neuhold N., Brunner F., Wölkart G. Subcutaneous injection of liquid and foamed polidocanol: extravasation is not responsible for skin necrosis during reticular and spider vein sclerotherapy. *J Eur Acad Dermatol Venereol.* 2011;25(8):983–986. doi: 10.1111/j.1468-3083.2010.03873.x.
70. Brandão M.L., Mustafá A.M.M., Costa J.L. Glucose as a cause of and treatment for cutaneous necrosis. *J Vasc Bras.* 2018;17(4):341–347. doi: 10.1590/1677-5449.004818.
71. Willenberg T., Smith P.C., Shepherd A., Davies A.H. Visual disturbance following sclerotherapy for varicose veins, reticular veins and telangiectasias: a systematic literature review. *Phlebology.* 2013;28(3):123–131. doi: 10.1258/phleb.2012.012051.
72. Gueix J.J., Allaert F.A., Gillet J.L., Chleir F. Immediate and midterm complications of sclerotherapy: report of a prospective multicenter registry of 12,173 sclerotherapy sessions. *Dermatol Surg.* 2005;31(2):123–128. doi: 10.1111/j.1524-4725.2005.31030.
73. Богачев В.Ю., Болдин Б.В., Лобанов В.Н., Аркадан Н.Р., Ермак М.Ю. Адьювантная флеботропная терапия и ее влияние на провоспалительный ответ после склеротерапии. *Ангиология и сосудистая хирургия.* 2016;22(4):90–95. Режим доступа: <http://angiologia.ru/journals/angiolsurgery/2016/4/13.php>.
74. Bogachev V.Y., Boldin B.V., Lobanov V.N. Benefits of micronized purified flavonoid fraction as adjuvant therapy on inflammatory response after sclerotherapy. *Int Angiol.* 2018;37(1):71–78. doi: 10.23736/S0392-9590.17.03868-8.
75. Богачев В.Ю., Болдин Б.В., Туркин П.Ю. Детралекс-флебосклерозирующее лечение. Результаты национальной многоцентровой наблюдательной программы Vein Act Prolonged-C1. *Ангиология и сосудистая хирургия.* 2018;24(1):102–106. Режим доступа: <http://angiolsurgery.org/en/magazine/2018/1/12.htm>.
76. Bogachev V.Y., Boldin B.V., Turkin P.Y. Administration of Micronized Purified Flavonoid Fraction During Sclerotherapy of Reticular Veins and Telangiectasias: Results of the National, Multicenter, Observational Program VEIN ACT PROLONGED-C1. *Adv Ther.* 2018;35(7):1001–1008. doi: 10.1007/s12325-018-0731-z.
77. Bogachev V.Y. Benefits of MPFF in combination with sclerotherapy. *Phlebology.* 2019;26(2):54–59. Available at: <https://phlebology.org/benefits-of-mpff-in-combination-with-sclerotherapy/>.
78. Nicolaides A.N. The Benefits of Micronized Purified Flavonoid Fraction (MPFF) Throughout the Progression of Chronic Venous Disease. *Adv Ther.* 2020;37(1 Suppl.):1–5. doi: 10.1007/s12325-019-01218-8.
79. de Souza M.d., Cyrino F., Mayall M.R., Virgini-Magalhães C.E., Sicuro F.L., de Carvalho J.J. et al. Beneficial effects of the micronized purified flavonoid fraction (MPFF, Daflon® 500 mg) on microvascular damage elicited by sclerotherapy. *Phlebology.* 2016;31(1):50–56. doi: 10.1177/0268355514564414.
80. Богачев В.Ю., Болдин Б.В., Туркин П.Ю., Лобанов В.Н. Местные препараты в лечении и снижении частоты развития нежелательных реакций после склеротерапии телеангиэктазов. *Ангиология и сосудистая хирургия.* 2019;25(4):102–107. doi: 10.33529/ANGIO2019405.
81. Лобастов К.В. Значение микроциркуляторных нарушений в развитии симптомов хронического заболевания вен и возможность их фармакологической коррекции. *Флебология.* 2020;14(1):30–39. doi: 10.17116/flebo20201401130.
82. Dragicevic N., Maibach H.I. (eds.). *Percutaneous penetration enhancers chemical methods in penetration enhancement.* Berlin – Heidelberg: Springer-Verlag; 2016, pp. 263–282. doi: 10.1007/978-3-662-47039-8.

### 13. ЧРЕСКОЖНАЯ ЛАЗЕРНАЯ КООГУЛЯЦИЯ

За последнее время достижения в развитии техники позволили обеспечить приемлемые результаты воздействия лазеров и источников интенсивного импульсного света (IPL) непосредственно на целевые сосуды без значительного повреждения эпидермиса при низком риске развития осложнений. Появление длинных импульсов и длинноволновых технологий, таких как лазер Nd:YAG 1064 нм, позволило проводить лечение пациентов с темными фототипами кожи, а также обрабатывать глуболежащие вены диаметром до 3 мм. Таким образом, чрескожная лазерная коагуляция (ЧЛК) стала одним из методов устранения ретикулярных вен и ТАЭ, эффективность которого в ряде исследований не уступала микросклеротерапии (см. раздел 15). При этом несомненным преимуществом ЧЛК является ее неинвазивность [1]. IPL похожи на терапию лазерами и одновременно излучают некогерентный и полихроматический свет широкого спектра (500–1200 нм) с разной интенсивностью [2, 3].

В то же время достижение оптимальных результатов лечения определяется правильным выбором целого ряда энергетических параметров, настраиваемых в зависимости от размера вен, их цвета, глубины расположения, а также фототипа кожи. Основными из них являются длина волны, длительность импульса, размер пятна, плотность потока, а также общее количество и частота сделанных вспышек. Стоит отметить, что каждый тип лазера имеет свои преимущества, характерные



именно для его длины волны и остальных указанных выше настроек [2, 4, 5].

### 13.1. Показания к лазерной коагуляции

На сегодняшний день микросклеротерапия по-прежнему рассматривается в качестве «золотого стандарта» устранения ретикулярных вен и ТАЭ [1, 2, 4, 6–11]. Однако это не исключает возможность первичного вмешательства с помощью ЧЛК у пациентов с С1-клиническим классом ХЗВ, учитывая наличие исследований, продемонстрировавших схожую эффективность и профиль безопасности указанных методик (см. раздел 15). В то же время в ряде случаев ЧЛК может быть даже более предпочтительна, чем микросклеротерапия, а именно [2–4, 9, 11, 12]:

- У пациентов с иглофобией;
- При неудачном предыдущем опыте склеротерапии (неэффективность, развитие осложнений, в том числе стойких гиперпигментаций, склонность к мэттингу);
- При наличии известной аллергии на склерозанты;
- При очень маленьком диаметре сосудов (менее иглы 30–32G), включая телеангиэктатический мэттинг, что сопряжено со сложностью или невозможностью инъекционного лечения;
- При высоком риске ВТЭО (эпизоды ВТЭО в анамнезе, известная наследственная тромбофилия, подтвержденное состояние гиперкоагуляции);
- При непереносимости компрессионных изделий (см. раздел 17).

### 13.2. Противопоказания к лазерной коагуляции

Перед проведением процедуры ЧЛК, как и перед любым другим вмешательством, необходимо оценить баланс индивидуальной пользы лечения и связанных с ним рисков. При этом стоит отметить, что вопрос противопоказаний к чрескожному лазеру не имеет утвержденного консенсуса среди специалистов и обходится стороной во многих современных литературных источниках, в том числе в некоторых зарубежных клинических рекомендациях [2, 4, 5, 12]. Многие из встречающихся противопоказаний противоречивы и никогда не были доказаны в каких-либо исследованиях [13–15]. Тем не менее анализ существующих работ позволил выделить следующие из них:

#### 13.2.1. Абсолютные противопоказания:

- Фотодерматоз, фотосенсибилизация, порфирия;
- Острый венозный тромбоз;
- Наличие инфекционных кожных заболеваний в зоне предполагаемого вмешательства.

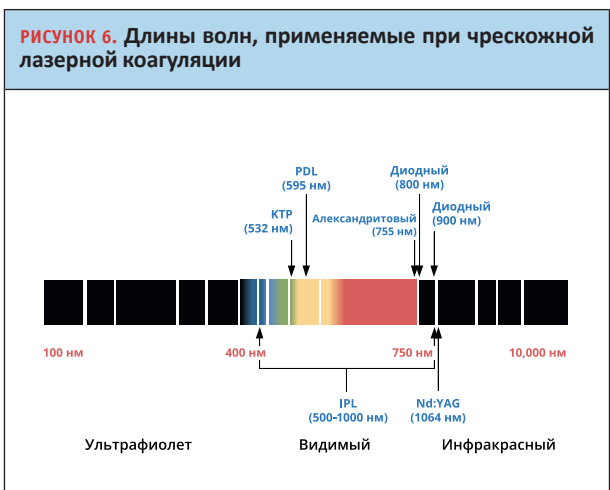
#### 13.2.2. Относительные противопоказания:

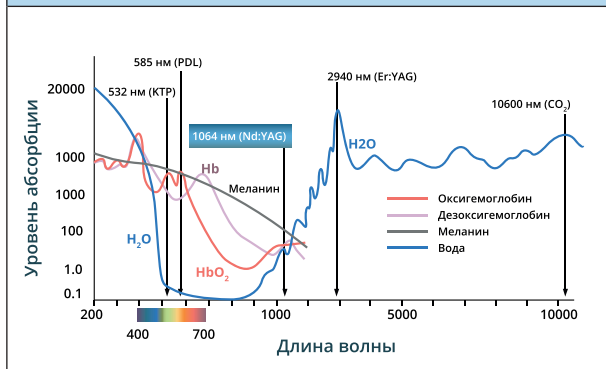
- Активный рак;
- Хронические заболевания кожи в стадии обострения;
- Темные фототипы кожи (IV–VI по Фитцпатрику – для некоторых типов лазеров (см. раздел 13.3));
- Оклюзирующие поражения периферических артерий (ЛПИ < 0,9 – из-за риска развития длительно незаживающих ран);
- Склонность к келоидным рубцам (учитывая существующий риск ожогов);
- Эпилепсия;
- Беременность;
- Витилиго;
- Наличие загара: 3–4 недели до начала лечения (см. раздел 13.11).

Несмотря на то что в единичных работах упоминается успешное устранение с помощью ЧЛК вен диаметром до 4–5 мм, в подавляющем большинстве случаев наиболее восприимчивыми к данной методике являются вены до 1 мм для лазеров желто-зеленого спектра и вены диаметром до 3 мм для около и инфракрасных лазеров (см. ниже) [2, 3, 12, 15–20].

### 13.3. Типы лазеров и длина волны

Принцип действия ЧЛК основан на селективном фототермолизе за счет избирательного поглощения энергии света производными гемоглобина, при этом абсорбция другими хромофорами, такими как меланин и вода, должна быть минимальной. Именно поэтому для устранения расширенных сосудов используют лазеры с длиной волны от 500 до 1100 нм: желто-зеленого спектра (КТП-лазер 532 нм, на красителях PDL 585–600 нм), александритовый 755 нм, диодный 800–1000 нм, Nd:YAG 1064 нм, а также импульсные источники света 500–1200 нм с применением соответствующих фильтров (рис. 6) [2, 4, 5, 12, 16, 21].

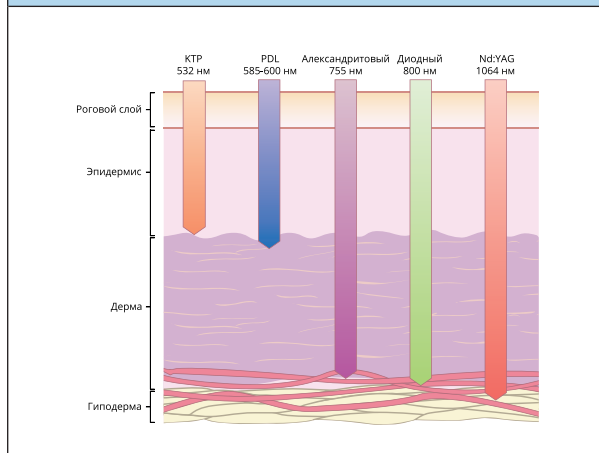


**РИСУНОК 7. Спектр абсорбции энергии света различными хромофорами**

Основные пики абсорбции гемоглобина наблюдаются на длинах волн 410, 540 и 577 нм, ввиду чего наиболее селективными в этом отношении являются лазеры KTP 532 нм и PDL 585–600 нм [22–25]. В то же время на коротких длинах волн (менее 500 нм) происходит значительное конкурентное поглощение света меланином. Это снижает эффективность лечения и может быть ассоциировано с повышенным риском ожогов, эпидермальных некрозов и диспигментаций, особенно у пациентов со смуглой кожей [2, 22]. С увеличением длины волны абсорбция энергии меланином уменьшается. Поглощение гемоглобином при этом также становится ниже, однако остается на достаточно высоком уровне, что делает лазер Nd:YAG 1064 нм наиболее подходящим для людей с темными фототипами кожи (IV–VI по Фитцпатрику). Применение диодных лазеров 800–1000 нм у данной категории пациентов менее предпочтительно, но возможно, в то время как коагуляция лазерами 500–600 нм или IPL 500–1200 нм связана с высоким риском депигментаций и ожогов (рис. 7) [17, 26, 27].

При вмешательствах на венах, помимо абсорбции хромофорами, принципиальное значение имеет эффективная глубина проникновения импульса, которая отражает возможность обработки сосудов в зависимости от уровня их залегания. С увеличением длины волны увеличивается и глубина проникновения световой энергии, которая, как правило, не превышает 2 мм для KTP 532 нм и PDL 585–600 нм и достигает 3 мм и более при применении лазеров около и инфракрасного спектра от 700 до 1200 нм, делая, таким образом, возможным коагуляцию ретикулярных вен (рис. 8) [2, 22, 23, 25, 28].

При увеличении глубины проникновения повышается рассеивание энергии и ее поглощение в том числе водой кожи [3]. Поэтому использование лазеров с большей длиной волны сопровождается увеличением плотности потока, что приводит к повышению болезненности процедуры (см. раздел 13.6). На длине волны более 1200

**РИСУНОК 8. Глубина проникновения импульса при разной длине волны лазерного излучения**

нм пропадает эффект селективности, поэтому данные лазеры не применяются для ЧЛК сосудов [25].

Таким образом, исходя из критериев селективности и универсальности по эффективной глубине, для коагуляции вен в наибольшей степени подходит лазер Nd:YAG 1064 нм, получивший широкое распространение при лечении пациентов с С1-клиническим классом ХЗВ. В то же время для устранения поверхностно расположенных ТАЭ, особенно красного типа, в клинической практике также популярны лазеры желто-зеленого спектра – KTP 532 нм и PDL 585–600 нм [2, 4, 12, 16, 29].

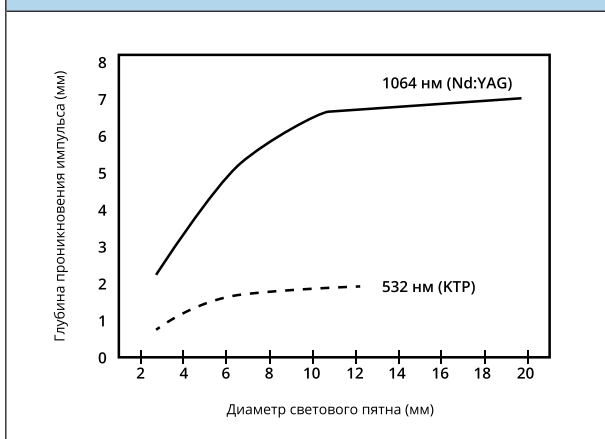
#### 13.4. Длительность импульса

ЧЛК проводится только в импульсном режиме. Как правило, применяются лазеры с импульсами миллисекундного диапазона [2, 4, 22]. Выбор их оптимальной длительности зависит от времени тепловой релаксации (ВТР) – того времени, за которое мишень (в данном случае сосуд, содержащий хромофор) отдает в окружающие ткани половину полученного тепла [22, 25, 30, 31]. Чтобы минимизировать термическое повреждение перивенозных тканей и избежать образования рубцов, длительность лазерного импульса должна быть короче или равна целевой ВТР. Однако ввиду того что сосуды состоят из участков с разной степенью абсорбции (кровь и венозная стенка), указанные расчеты представляются несколько более сложными [2, 4, 12, 32–35]. Тем не менее, учитывая ВТР, для сосудов большего диаметра требуются более продолжительные импульсы, тогда как для вен меньшего калибра подходят более короткие. При этом увеличение продолжительности импульса зачастую приводит к усилению болевого синдрома [4, 25, 36, 37]. Диапазон наиболее эффективной и безопасной длительности импульса

**ТАБЛИЦА 9.** Диапазон наиболее часто используемых энергетических параметров при ЧЛК согласно опубликованным литературным данным (в скобках указаны встречающиеся в единичных работах экстремумы) [2–5, 12, 15–18, 20, 30, 32, 33, 36, 38–61]

Тип лазера (длина волны, нм)	Длительность импульса (мс)	Диаметр пятна (мм)	Плотность потока (Дж/см <sup>2</sup> )
КТР (532)	10–50 (до 100)	0,75–5	6,5–20 (до 38–60)
PDL (585–600)	1–50	Эллиптические пятна 2 x 7–3 x 10	15–25
Александритовый (755)	3–20	6–10	20–90
Диодный (800–1000)	5–70 (до 150–250)	0,5–5 (до 12)	80–350 (от 15 до 815)
Nd:YAG (1064)	10–100 (от 1 до 200)	1,5–7	80–250 (до 400–600)
IPL (500–1200)	2 и 10 (до 25)	8 x 15–10 x 50	20–90 (от 3)

**РИСУНОК 9.** Глубина проникновения импульса в зависимости от диаметра энергетического пятна и длины волны [62]



для разных типов лазеров, согласно имеющимся опубликованным данным, представлен в *табл. 9*.

### 13.5. Диаметр энергетического пятна

С целью повышения эффективности коагуляции и минимизации повреждения окружающих тканей размер пятна необходимо настраивать в соответствии с калибром и глубиной залегания обрабатываемых сосудов. При равных характеристиках излучения пятно большего диаметра обеспечивает более глубокое проникновение энергии в кожу, увеличивая тем самым риск развития побочных эффектов и болевых ощущений [24–26, 32, 38]. В то же время стоит помнить, что коэффициент кожного рассеивания для лазеров с длиной волны 450–700 нм выше, чем для около и инфракрасных лазеров (александритового 755 нм, диодных 800–1000 нм и Nd:YAG 1064 нм). По этой причине увеличение диаметра пятна для длины волны в диапазоне ультрафиолета и видимого спектра (до 700 нм) не приводит к существенному увеличению эффективной глубины проникновения энергии. Зависимость глубины проникновения импульса от диаметра пятна для 532 нм и 1064 нм представлена на *рисунке 9* [62]. Диапазон используемых

размеров энергетических пятен для разных типов лазеров приведен в сводной *табл. 9*.

### 13.6. Плотность энергетического потока

Плотность потока представляет собой количество излучаемой энергии на единицу площади (Дж/см<sup>2</sup>). Таким образом, данный показатель непосредственно связан с выходной мощностью лазера, длительностью импульса и размером светового пятна.

Эффективный и безопасный диапазон плотности потока зависит от многих факторов, среди которых можно выделить цвет, диаметр и глубину залегания сосуда-мишени, длину волны, размер пятна, длительность импульса, применяемое охлаждение [12, 15, 33, 63]. Пурпурные и синие вены содержат больше хромофора и, как правило, имеют более высокую светопоглощающую способность. Следовательно, они нуждаются в меньшей плотности потока в сравнении с незначительными по размеру красными сосудами. Рассеивание света при небольшом диаметре пятна требует компенсации более высокой плотностью энергии [36, 38, 63]. В то же время особую осторожность следует проявлять при работе с пятном большого диаметра, снижая плотность потока во избежание чрезмерного повреждения тканей.

При использовании инфракрасных лазеров рекомендуются более высокие энергетические режимы из-за потерь, обусловленных значительной абсорбцией энергии водой [3, 17]. Для лазеров желто-зеленого спектра оптимальная плотность потока может быть существенно ниже (*табл. 9*) [2]. Однако стоит помнить, что указанные диапазоны не всегда могут быть безопасными и эффективными, так как при настройке плотности энергии необходимо учитывать и другие параметры лазерного излучения.

### 13.7. Охлаждение кожи

Охлаждение кожи играет принципиально важную роль при ЧЛК ретикулярных вен и ТАЭ. Во-первых, оно минимизирует риск повреждения эпидермиса, сохраняя возможность использовать более высокую плотность энергии

и создавая тем самым потенциал для более эффективного устранения целевых сосудов [12, 32, 39, 40, 64, 65]. Во-вторых, уменьшается степень дискомфорта при проведении вмешательства, что также принципиально важно для рассматриваемой лечебной процедуры [3, 16, 39, 40].

Таким образом, современные методы охлаждения, выбор которых на сегодняшний день достаточно велик, стали неотъемлемой частью ЧЛК у пациентов с С1-клиническим классом ХЗВ. В то же время стоит помнить, что при использовании контактных способов охлаждения, применяя избыточное давление на ткани и очень низкие температуры, резкий спазм нижележащих сосудов может свести к минимуму необходимое поглощение лазерной энергии гемоглобином. В некоторых случаях это может стать причиной неэффективности вмешательства [4].

### **13.8. Общие принципы выбора энергетических параметров**

Суммируя вышесказанное, можно выделить основные принципы выбора энергетических режимов при ЧЛК у пациентов с С1-клиническим классом ХЗВ:

1) Сосуды меньшего диаметра – более короткие импульсы, меньше размер пятна, больше плотность потока (возможно применение более короткой длины волны желто-зеленого спектра);

2) Сосуды большего диаметра – более длинные импульсы, больше размер пятна, меньше плотность потока;

3) Глубже расположенные сосуды – больше размер пятна, больше длина волны, больше плотность потока (плотность потока настраивается с учетом других энергетических параметров (см. раздел 13.6), обязательно эффективное охлаждение кожи).

Также отдельно отметим, что в тех сравнительных исследованиях, где ЧЛК позволяла добиваться сопоставимых по эффективности результатов со склеротерапией (см. раздел 15), применялся лазер Nd:YAG 1064 нм, длительность импульса 10–100 мс, диаметр пятна 2,5–7 мм, плотность энергетического потока 100–200 Дж/см<sup>2</sup> [1, 11, 19, 41].

### **13.9. Немедленная реакция на чрескожную коагуляцию**

Считается, что при подборе плотности энергии можно ориентироваться на визуальные изменения обрабатываемых сосудов. Согласно ряду источников, идеальным немедленным ответом на лазерный импульс является резкий спазм или коагуляция вены, проявляющаяся в виде ее потемнения [4, 15, 39, 66]. В то же время существуют исследования, доказывающие неправомотность подобного подхода и свидетельствующие в пользу стандартизированных настроек [30]. Также стоит помнить, что повторные

импульсы у ряда пациентов могут приводить к увеличению риска развития побочных реакций, а выраженное побледнение кожи может быть ранним признаком последующего некроза [15, 39].

### **13.10. Анестезия**

Большинство пациентов хорошо переносят дискомфорт при ЧЛК. Эффективное охлаждение способствует снижению интенсивности болевого синдрома (см. раздел 13.7). В то же время невыносимая боль может быть предиктором развития в последующем нежелательных побочных реакций ввиду чрезмерно высоких энергетических параметров [4]. Если пациент не способен терпеть ощущения от лазерных импульсов, снижение плотности потока может быть рассмотрено. Также возможно применение аппликационной анестезии. Внутривенная седация не рекомендуется к рутинному использованию, однако может быть выполнена в ряде случаев [15, 67]. Кроме того, всегда стоит помнить о возможностях микросклеротерапии, если позволяет клиническая ситуация.

### **13.11. Подготовка к лазерной коагуляции**

Обследование и общение с пациентами перед процедурой ЧЛК не имеют принципиальных отличий и рассматриваются в соответствующих разделах (9 и 10.3).

Следует иметь в виду, что воздействие на кожу ультрафиолетового излучения до и после лечения лазером может увеличивать риск развития побочных эффектов, особенно термических ожогов и диспигментации [2, 5, 40, 68]. Пациенту рекомендуется не находиться на солнце или использовать солнцезащитный крем широкого спектра (SPF 50) в течение 3–4 недель до и после ЧЛК [4, 12, 15, 40, 42, 69]. Кроме того, наличие на коже лосьонов, мазей или кремов непосредственно во время процедуры может способствовать развитию указанных выше осложнений. Требуется их удаление перед началом лечения [12].

Учитывая широкие вариации энергетических параметров, а также возможные различия в индивидуальном ответе на лазерное воздействие, в том числе идиопатическую гиперчувствительность, рядом авторов рекомендуется проведение теста на небольшом репрезентативном участке [4, 12, 15].

### **13.12. Постпроцедурный период**

В течение нескольких недель после ЧЛК происходит постепенная инволюция коагулированных сосудов. В среднем окончательный результат может быть оценен в период от 4–6 недель до 2–3 месяцев после вмешательства. В эти сроки возможно проведение повторной процедуры при недостаточном эффекте [4].



Сразу после ЧЛК пациент может немедленно вернуться к своей обычной повседневной деятельности, включая работу. Нет доказательств, что отказ от физических упражнений приводит к улучшению результатов. В то же время в раннем реабилитационном периоде важно не допускать воздействия внешних агрессивных факторов на обработанные участки кожи (2–4 недели), в том числе запрещается травмировать (царапать, чесать) места лазерного воздействия [4, 15]. С целью профилактики побочных эффектов пациенту рекомендуется не находиться на солнце или использовать солнцезащитный крем широкого спектра (SPF 50) в течение 3–4 недель после ЧЛК (см. раздел 13.11).

Обработанные поверхности могут быть отечными, гиперемизированными, может отмечаться локальная болезненность. В подобных ситуациях возможно применение местного охлаждения пакетами со льдом (или холодным воздухом) до исчезновения боли и/или покраснения [70].

На обработанные участки следует наносить мягкий увлажняющий крем. Во время душа рекомендовано использовать мягкое не раздражающее мыло или гель. Температура воды должна быть комфортной. Длительное купание или посещение сауны, а также контактные виды спорта лучше ограничить в течение нескольких недель [4, 15].

До и после лазерных процедур допустимо применение флеботропной терапии, рекомендованной пациентам с ХЗВ. Если такая терапия проводится, она не требует прерывания, так как сообщения о фотосенсибилизирующем эффекте флеботропных препаратов отсутствуют.

В случае возникновения ожогов не рекомендуется нанесение декоративной косметики на пораженные участки. При подобных осложнениях обосновано использование коротких курсов кремов или эмульсий, содержащих глюкокортикоидные гормоны, и/или гелей с нестероидными противовоспалительными средствами [71]. В период их заживления пациент должен избегать плавания и активных занятий контактными видами спорта. В случае развития глубоких ожогов необходимо специализированное лечение.

### 13.13. Побочные эффекты лазерной коагуляции

Наличие необходимых знаний и опыта врача способствуют снижению риска развития осложнений после ЧЛК. В то же время, как и в случае со склеротерапией, многие из них возникают даже при соблюдении должной техники вмешательства [72]. Вероятность развития осложнений зависит от целого ряда факторов, среди которых могут быть диаметр вен, их цвет, расположение, фототип кожи, применяемое лазерное оборудование, предпроцедурная

подготовка и последующий уход, а также индивидуальные особенности организма. Многие из побочных эффектов возникают от чрезмерной лазерной энергии либо из-за недостаточного охлаждения. Литературные данные в отношении процента развития тех или иных осложнений существенно разнятся и местами противоречивы. Тем не менее анализ существующих работ позволяет выделить основные из них [3–5, 11, 12, 15, 16, 19, 32, 39–41, 70, 72, 73]:

1) Боль. Лазерные импульсы могут вызывать болевой синдром, чувство жжения. Как правило, дискомфорт оценивается от минимального до умеренного. Однако некоторые из пациентов не способны переносить такие ощущения. Уровень боли может быть выше при использовании длинноволнового лазера Nd:YAG в связи с более высокой плотностью энергии. Для уменьшения болезненности эффективно используется интенсивное охлаждение кожи (см. раздел 13.7). Боль по ходу обработанных вен может сохраняться в течение некоторого времени после процедуры.

2) Пурпура, экхимозы. Данные осложнения появляются вследствие разрыва стенки сосуда и более характерны для работы на очень коротких импульсах лазерами видимого спектра. Исчезают в течение 7–10 дней и не требуют специфического лечения.

3) Отек. Через несколько минут после ЧЛК может образоваться локальный отек зоны коагуляции, который, как правило, купируется в течение 3–5 дней. Параллельное и в случае необходимости последующее охлаждение уменьшает вероятность его появления.

4) Ожоги кожи в виде гиперемии, пузырей или некроза (струпа). Связаны преимущественно с чрезмерным лазерным воздействием. Могут сохраняться в течение 1–2 недель или дольше при большой глубине повреждения кожи (эпидермальные и дермальные некрозы) и заживать с формированием рубцов. Побледнение эпидермиса может быть ранним признаком кожного повреждения, указывающим на слишком высокие энергетические параметры или на недостаточное охлаждение.

5) Гиперпигментации. Могут возникать в результате отложения в коже продуктов распада гемоглобина или как поствоспалительная, посттравматическая реакция и чаще встречаются у пациентов с более темными фототипами кожи (Фитцпатрик III–VI). Обычно этот побочный эффект постепенно исчезает в течение 2–6 месяцев, хотя может сохраняться и до года или остаться навсегда. С целью уменьшения риска развития стойкой гиперпигментации рекомендовано избегать попадания на обработанные участки солнечных лучей в течение нескольких недель после процедуры (см. раздел 13.12).

**ТАБЛИЦА 10. Уровень рекомендаций для чрескожной лазерной коагуляции**

Рекомендация	Уровень
Мы рекомендуем ЧЛК как метод устранения ретикулярных вен и ТАЭ у пациентов с С1-клиническим классом ХЗВ	1B
Мы рекомендуем применение лазеров KTP 532 нм или PDL 585–600 нм для устранения поверхностно расположенных ТАЭ диаметром менее 1 мм	1B
В качестве альтернативы для устранения поверхностно расположенных ТАЭ диаметром менее 1 мм возможно применение IPL с соответствующим фильтром	2aC
Мы рекомендуем применение лазера Nd:YAG 1064 нм для глубжележащих вен от 1 до 3 мм в диаметре	1B
В качестве альтернативы для устранения глубжележащих вен от 1 до 3 мм в диаметре возможно применение александритового 755 нм или диодных 800–1000 нм лазеров	2aC
Мы рекомендуем применение лазера Nd:YAG 1064 нм для всех типов ТАЭ и ретикулярных вен (до 3 мм в диаметре)	1B
Мы рекомендуем применение лазера Nd:YAG 1064 нм при ЧЛК у пациентов с темной кожей (IV–VI типы по Фитцпатрику), с осторожностью диодных лазеров (800–1000 нм)	2aC
Мы не рекомендуем применение лазеров желто-зеленого спектра (KTP 532 нм, PDL 585–600 нм) у пациентов с темной кожей (IV–VI типы по Фитцпатрику)	3C
Мы рекомендуем использовать охлаждение кожи во время процедуры ЧЛК вне зависимости от типа применяемого лазера	1B
Мы рекомендуем учитывать диаметр и глубину залегания целевых сосудов при выборе размера энергетического пятна: больший размер пятна для более крупных и глубжележащих вен	2aC
Мы рекомендуем учитывать диаметр целевых сосудов при выборе длительности импульса: более короткие импульсы для ТАЭ, более продолжительные для ретикулярных вен	2aC
Пациенту рекомендуется избегать прямого солнечного воздействия или использовать солнцезащитный крем широкого спектра (SPF 50) в течение 3–4 недель до и после ЧЛК с целью минимизации риска развития побочных эффектов	1C
Мы рекомендуем строгое соблюдение техники безопасности при проведении процедуры ЧЛК. Кабинет должен быть оснащен в соответствии с требованиями для работы с лазерами IV класса опасности	1C

6) Гипопигментации. В основном связаны с чрезмерным воздействием лазерного излучения на меланин. Побледневшие участки обычно темнеют или репигментируются в течение 3–6 месяцев, но могут быть стойкими и сохраняться продолжительное время после ЧЛК. Применение инфракрасных лазеров с длиной волны, на которой наблюдается наименьшая абсорбция энергии меланином, сопровождается низким риском развития гипопигментаций даже у пациентов с темной кожей (IV–VI типы по Фитцпатрику).

7) Рубцевание кожи. Данное осложнение, как и ожоги, может наблюдаться при чрезмерном лазерном воздействии, в том числе при использовании техники перекрытия пятен лазерных импульсов. Образование рубцов встречается реже после KTP- и PDL-лазеров, немного чаще после александритового, в то время как самый высокий риск их развития связан с использованием Nd:YAG 1064 нм ввиду наиболее глубокой светопроницаемости.

8) Мэттинг. Как и в случае со склеротерапией, после ЧЛК у некоторых пациентов может наблюдаться телеангиэктатический мэттинг. Развивается он реже и достаточно часто регрессирует спонтанно в течение 3–12 месяцев.

9) Тромбоз поверхностных вен. Были описаны единичные случаи развития тромбоза поверхностных вен после ЧЛК. Тромбоз глубоких вен возможен, однако

связан с факторами, не имеющими прямого отношения к процедуре лазерной коагуляции. Также возможен тромбоз коагулированных ретикулярных вен и ТАЭ, требующий у некоторых пациентов тромбэкстракции.

### 13.14. Безопасность работы с лазерами

Для ЧЛК применяются лазеры IV класса опасности. Всегда следует помнить о потенциальных рисках воспламенения, удара электрическим током, о возможности поражения глаз лазерным лучом, в том числе отраженным от зеркальных предметов. Соответственно, соблюдение должной техники безопасности имеет первостепенное значение как для пациента, так и для медицинского персонала [74].

### ЦИТИРУЕМЫЕ ИСТОЧНИКИ

1. Parlar B., Blazek C., Cazzaniga S., Naldi L., Kloetgen H.W., Borradori L. et al. Treatment of lower extremity telangiectasias in women by foam sclerotherapy vs. Nd:YAG laser: a prospective, comparative, randomized, open-label trial. *J Eur Acad Dermatol Venereol.* 2015;29(3):549–554. doi: 10.1111/jdv.12627.
2. Meesters A.A., Pitassi L.H.U., Campos V., Wolkerstorfer A., Dierckx C.C. Transcutaneous laser treatment of leg veins. *Lasers Med Sci.* 2014;29(2):481–492. doi: 10.1007/s10103-013-1483-2.
3. Kunishige J.H., Goldberg L.H., Friedman P.M. Laser therapy for leg veins. *Clin Dermatol.* 2007;25(5):454–461. doi: 10.1016/j.clinidmatol.2007.05.008.
4. Adamič M., Pavlovič M.D., Troilius Rubin A., Palmetun-Ekbäck M., Boixeda P. Guidelines of care for vascular lasers and intense pulsed light sources from the European Society for Laser Dermatology. *J Eur Acad Dermatol Venereol.* 2015;29(9):1661–1678. doi: 10.1111/jdv.13177.

5. Goldman M., Weiss R., Guex J.-J., Partsch H., Perrin M., Ramelet A.-A. et al. *Sclerotherapy. Treatment of varicose and telangiectatic leg veins*. 6<sup>th</sup> ed. Elsevier; 2017. 464 p.
6. Weiss M.A., Hsu J.T.S., Neuhaus I., Sadick N.S., Duffy D.M. Consensus for sclerotherapy. *Dermatol Surg.* 2014;40(12):1309–1318. doi: 10.1097/DSS.0000000000000225.
7. Rabe E., Breu F.X., Cavezzi A., Smith P.C., Frullini A., Gillet J.L. et al., Guideline Group. European guidelines for sclerotherapy in chronic venous disorders. *Phlebology.* 2014;29(6):338–354. doi: 10.1177/026835513483280.
8. Khunger N., Sacchidanand S. Standard guidelines for care: sclerotherapy in dermatology. *Indian J Dermatol Venereol Leprol.* 2011;77(2):222–231. doi: 10.4103/0378-6323.77478.
9. Lupton J.R., Alster T.S., Romero P. Clinical comparison of sclerotherapy versus long-pulsed Nd:YAG laser treatment for lower extremity telangiectasias. *Dermatol Surg.* 2002;28(8):694–697. doi: 10.1046/j.1524-4725.2002.02029.x.
10. Ianosi G., Ianosi S., Calbureanu-Popescu M.X., Tutunaru C., Calina D., Neagoe D. Comparative study in leg telangiectasias treatment with Nd:YAG laser and sclerotherapy. *Exp Ther Med.* 2019;17(2):1106–1112. doi: 10.3892/etm.2018.6985.
11. Levy J.L., Elbahr C., Jouve E., Mordon S. Comparison and sequential study of long pulsed Nd:YAG 1064 nm laser and sclerotherapy in leg telangiectasias treatment. *Lasers Surg Med.* 2004;34(3):273–276. doi: 10.1002/lsm.20010.
12. Gloviczki P., Dalsing M.C., Eklof B., Lurie F., Wakefield T.W. (eds.). *Handbook of Venous and Lymphatic Disorders: Guidelines of the American Venous Forum*. 4<sup>th</sup> ed. CRC Press; 2017. doi: 10.1201/9781315382449.
13. Navratil L., Kymplova J. Contraindications in noninvasive laser therapy: truth and fiction. *J Clin Laser Med Surg.* 2002;20(6):341–343. doi: 10.1089/104454702320901134.
14. Santana-Blank L. Contraindications in noninvasive laser therapy: truth and fiction. *Photomed Laser Surg.* 2004;22(5):442. doi: 10.1089/pho.2004.22.442.
15. Srinivas C.R., Kumaresan M. Lasers for vascular lesions: standard guidelines of care. *Indian J Dermatol Venereol Leprol.* 2011;77(3):349–368. doi: 10.4103/0378-6323.79728.
16. Eremia S., Li C., Umar S.H. A side-by-side comparative study of 1064 nm Nd:YAG, 810 nm diode and 755 nm alexandritelasers for treatment of 0.3-3 mm leg veins. *Dermatol Surg.* 2002;28(3):224–230. doi: 10.1046/j.1524-4725.2002.01162.x.
17. Weiss R.A., Weiss M.A. Early clinical results with a multiple synchronized pulse 1064 nm laser for leg telangiectasias and reticular veins. *Dermatol Surg.* 1999;25(5):399–402. Available at: [https://journals.lww.com/dermatologysurgery/Abstract/1999/05000/Early\\_Clinical\\_Results\\_with\\_a\\_Multiple.12.aspx](https://journals.lww.com/dermatologysurgery/Abstract/1999/05000/Early_Clinical_Results_with_a_Multiple.12.aspx).
18. Sadick N.S. Laser treatment with a 1064-nm laser for lower extremity class I-III veins employing variable spots and pulse width parameters. *Dermatol Surg.* 2003;29(9):916–919. doi: 10.1046/j.1524-4725.2003.29250.x.
19. Munia M.A., Wolosker N., Munia C.G., Chao W.S., Puech-Leão P. Comparison of laser versus sclerotherapy in the treatment of lower extremity telangiectasias: a prospective study. *Dermatol Surg.* 2012;38(4):635–639. doi: 10.1111/j.1524-4725.2011.02226.x.
20. McDaniel D.H., Ash K., Lord J., Newman J., Adrian R.M., Zukowski M. Laser therapy of spider leg veins: clinical evaluation of a new long pulsed alexandritelaser. *Dermatol Surg.* 1999;25(1):52–58. doi: 10.1046/j.1524-4725.1999.08117.x.
21. Волков А.С., Дибиров М.Д., Шиманко А.И., Рыбаков Г.С., Цуранов С.В., Тюрин Д.С. и др. Лазерная чрескожная коагуляция телеангиэктазий лица и нижних конечностей. *Флебология.* 2019;13(1):52–59. doi: 10.17116/flebo20191301152.
22. Anderson R.R., Parrish J.A. The optics of human skin. *J Invest Dermatol.* 1981;77(1):13–19. doi: 10.1111/1523-1747.ep12479191.
23. Van Gemert M.C., Welch A.J. Clinical use of laser-tissue interactions. *IEEE Eng Med Biol Mag.* 1989;8(4):10–13. doi: 10.1109/51.45950.
24. Ross E.V., Domankevitz Y. Laser treatment of leg veins: Physical mechanisms and theoretical considerations. *Lasers Surg Med.* 2005;36(2):105–116. doi: 10.1002/lsm.20141.
25. Farkas J.P., Hoopman J.E., Kenkel J.M. Five parameters you must understand to master control of your laser/light-based devices. *Aesthet Surg J.* 2013;33(7):1059–1064. doi: 10.1177/1090820X13501174.
26. Ozyurt K., Colgecen E., Baykan H., Ozturk P., Ozkose M. Treatment of superficial cutaneous vascular lesions: experience with the long-pulsed 1064 nm Nd:YAG laser. *Scientific World Journal.* 2012;2012:197139. doi: 10.1100/2012/197139.
27. Shah S., Alster T.S. Laser treatment of dark skin: an updated review. *Am J Clin Dermatol.* 2010;11(6):389–397. doi: 10.2165/11538940-000000000-00000.
28. Barton J.K., Frangineas G., Pummer H., Black J.F. Cooperative phenomena in two-pulse, two-color laser photocoagulation of cutaneous blood vessels. *Photochem Photobiol.* 2001;73(6):642–650. doi: 10.1562/0031-8655(2001)0730642CPITPT2.0.CO;2.
29. McCoppin H.H., Hovenic W.W., Wheeland R.G. Laser treatment of superficial leg veins: a review. *Dermatol Surg.* 2011;37(6):729–741. doi: 10.1111/j.1524-4725.2011.01990.x.
30. Christiansen K., Drosner M., Bjerring P. Optimized settings for Nd:YAG laser treatments of leg telangiectasias. *J Cosmet Laser Ther.* 2015;17(2):69–76. doi: 10.3109/14764172.2014.988729.
31. Anderson R.R., Parrish J.A. Selective photothermolysis: precise microsurgery by selective absorption of pulsed radiation. *Science.* 1983;220(4596):524–527. Available at: <https://science.sciencemag.org/content/220/4596/524>.
32. Kauvar A.N.B., Khrom T. Laser treatment of leg veins. *Semin Cutan Med Surg.* 2005;24(4):184–192. doi: 10.1016/j.sder.2005.10.003.
33. Parlette E.C., Groff W.F., Kinshella M.J., Domankevitz Y., O'Neill J., Ross E.V. Optimal pulse durations for the treatment of leg telangiectasias with a neodymium YAG laser. *Lasers Surg Med.* 2006;38(2):98–105. doi: 10.1002/lsm.20245.
34. Altschuler G.B., Anderson R.R., Manstein D., Zenzie H.H., Smirnov M.Z. Extended theory of selective photothermolysis. *Lasers Surg Med.* 2001;29(5):416–432. doi: 10.1002/lsm.1136.
35. Garden J.M., Tan O.T., Kerschmann R., Boll J., Furumoto H., Anderson R.R. et al. Effect of dye laser pulse duration on selective cutaneous vascular injury. *J Invest Dermatol.* 1986;87(5):653–657. doi: 10.1111/1523-1747.ep12456368.
36. Ross E.V., Domankevitz Y. Laser leg vein treatment: a brief overview. *J Cosmet Laser Ther.* 2003;5(3-4):192–197. doi: 10.1080/14764170310021878.
37. Bencini P.L., Tourlaki A., De Giorgi V., Galimberti M. Laser use for cutaneous vascular alterations of cosmetic interest. *Dermatol Ther.* 2012;25(4):340–351. doi: 10.1111/j.1529-8019.2012.01463.x.
38. Bäuml W., Ulrich H., Hartl A., Landthaler M., Shafirstein G. Optimal parameters for the treatment of leg veins using Nd:YAG lasers at 1064 nm. *Br J Dermatol.* 2006;155(2):364–371. doi: 10.1111/j.1365-2133.2006.07314.x.
39. Sadick N.S. Laser and intense pulsed light therapy for the esthetic treatment of lower extremity veins. *Am J Clin Dermatol.* 2003;4(8):545–554. doi: 10.2165/00128071-200304080-00004.
40. Dover J.S., Sadick N.S., Goldman M.P. The role of lasers and light sources in the treatment of leg veins. *Dermatol Surg.* 1999;25(4):328–336. doi: 10.1046/j.1524-4725.1999.08227.x.
41. Coles C.M., Werner R.S., Zelickson B.D. Comparative pilot study evaluating the treatment of leg veins with long pulse Nd:YAG laser and sclerotherapy. *Lasers Surg Med.* 2002;30(2):154–159. doi: 10.1002/lsm.10028.
42. Trelles M.A., Allones I., Martín-Vázquez M.J., Trelles O., Vélez M., Mordon S. Long pulse Nd:YAG laser for treatment of leg veins in 40 patients with assessments at 6 and 12 months. *Lasers Surg Med.* 2004;35(1):68–76. doi: 10.1002/lsm.20038.
43. Fournier N., Brisot D., Mordon S. Treatment of leg telangiectasias with a 532 nm KTP laser in multipulse mode. *Dermatol Surg.* 2002;28(7):564–571. doi: 10.1046/j.1524-4725.2002.01316.x.
44. Woo W.K., Jasim Z.F., Handley J.M. 532-nm Nd:YAG and 595-nm pulsed dye laser treatment of leg telangiectasia using ultralong pulse duration. *Dermatol Surg.* 2003;29(12):1176–1180. doi: 10.1111/j.1524-4725.2003.29383.x.
45. West T.B., Alster T.S. Comparison of the long-pulse dye (590–595 nm) and KTP (532 nm) lasers in the treatment of facial and leg telangiectasias. *Dermatol Surg.* 1998;24(2):221–226. doi: 10.1111/j.1524-4725.1998.tb04140.x.
46. Buscher B.A., McMeekin T.O., Goodwin D. Treatment of leg telangiectasia by using long-pulse dye laser at 595 nm with and without dynamic cooling device. *Lasers Surg Med.* 2000;27(2):171–175. doi: 10.1002/1096-9101(2000)27:2<171::AID-LSM9>3.0.CO;2-V.
47. Bernstein E.F., Lee J., Lowery J., Brown D.B., Geronemus R., Lask G. et al. Treatment of spider veins with the 595 nm pulsed-dye laser. *J Am Acad Dermatol.* 1998;39(5Pt1):746–750. doi.org/10.1016/S0190-9622(98)70047-7.
48. Hsia J., Lowery J.A., Zelickson B. Treatment of leg telangiectasia using long-pulse dye laser at 595 nm. *Lasers Surg Med.* 1997;20(1):1–5. doi: 10.1002/(SICI)1096-9101(1997)20:1<1::AID-LSM1>3.0.CO;2-U.



49. Reichert D. Evaluation of the long-pulse dye laser for the treatment of leg telangiectasias. *Dermatol Surg.* 1998;24(7):737–740. doi: 10.1111/j.1524-4725.1998.tb04242.x.
50. Kono T., Yamaki T., Erçögen A.R., Fujiwara O., Nozaki M. Treatment of leg veins with the long pulse dye laser using variable pulse durations and energy fluences. *Lasers Surg Med.* 2004;35(1):62–67. doi: 10.1002/lsm.20035.
51. Ross E.V., Meehan K.J., Gilbert S., Domankevitz Y. Optimal pulse durations for the treatment of leg telangiectasias with an alexandrite laser. *Lasers Surg Med.* 2009;41(2):104–109. doi: 10.1002/lsm.20737.
52. Goldman M.P., Eckhouse S. Photothermal sclerosis of leg veins. ESC Medical Systems, LTD Photoderm VL Cooperative Study Group. *Dermatol Surg.* 1996;22(4):323–330. doi: 10.1111/j.1524-4725.1996.tb00325.x.
53. Sadick N.S. Long-term results with a multiple synchronized-pulse 1064 nm Nd:YAG laser for the treatment of leg venectasias and reticular veins. *Dermatol Surg.* 2001;27(4):365–369. doi: 10.1046/j.1524-4725.2001.00295.x.
54. Kauvar A.N., Lou W.W. Pulsed alexandrite laser for the treatment of leg telangiectasia and reticular veins. *Arch Dermatol.* 2000;136(11):1371–1375. Available at: <https://jamanetwork.com/journals/jamadermatology/fullarticle/190750>.
55. Brunnberg S., Lorenz S., Landthaler M., Hohenleutner U. Evaluation of the long pulsed high fluence alexandrite laser therapy of leg telangiectasia. *Lasers Surg Med.* 2002;31(5):359–362. doi: 10.1002/lsm.10117.
56. Trelles M.A., Allones I., Trelles O. An 810 nm diode laser in the treatment of small (< or = 1.0 mm) leg veins: a preliminary assessment. *Lasers Med Sci.* 2004;19(1):21–26. doi: 10.1007/s10103-004-0295-9.
57. Kaudewitz P., Klövekorn W., Rother W. Treatment of leg vein telangiectases: 1-year results with a new 940 nm diodelaser. *Dermatol Surg.* 2002;28(11):1031–1034. doi: 10.1046/j.1524-4725.2002.02083.x.
58. Passeron T., Olivier V., Duteil L., Desruelles F., Fontas E., Ortonne J.-P. The new 940-nanometer diodelaser: an effective treatment for leg venectasia. *J Am Acad Dermatol.* 2003;48(5):768–774. doi: 10.1067/mjd.2003.191.
59. Tanghetti E., Sherr E. Treatment of telangiectasia using the multi-pass technique with the extended pulse width, pulsed dye laser (Cynosure V-Star). *J Cosmet Laser Ther.* 2003;5(2):71–75. Available at: <https://pubmed.ncbi.nlm.nih.gov/12850799/>.
60. Wollina U., Konrad H., Schmidt W.-D., Haroske G., Astafeva L.G., Fassler D. Response of spiderleg veins to pulsed diode laser (810 nm): a clinical, histological and remission spectroscopy study. *J Cosmet Laser Ther.* 2003;5(3-4):154–162. doi: 10.1080/14764170310017071.
61. Bernstein E.F., Noyaner-Turley A., Renton B. Treatment of spider veins of the lower extremity with a novel 532 nm KTP laser. *Lasers Surg Med.* 2014;46(2):81–88. doi: 10.1002/lsm.22178.
62. Grad L., Sult T., Sult R. Scientific Evaluation of VSP Nd:YAG Lasers for Hair Removal. *J Laser Heal Acad.* 2007;2/2:1–11. Available at: [https://researchgate.net/publication/237302983\\_Scientific\\_evaluation\\_of\\_VSP\\_NdYAG\\_lasers\\_for\\_hair\\_removal](https://researchgate.net/publication/237302983_Scientific_evaluation_of_VSP_NdYAG_lasers_for_hair_removal).
63. Groot D., Rao J., Johnston P., Nakatsui T. Algorithm for using long-pulsed Nd:YAG laser in the treatment of deep cutaneous vascular lesions. *Dermatol Surg.* 2003;29(1):35–42. doi: 10.1046/j.1524-4725.2003.29016.x.
64. Weiss R.A., Sadick N.S. Epidermal cooling crystal collar device for improved results and reduced side effects on leg telangiectasias using intense pulsed light. *Dermatol Surg.* 2000;26(11):1015–1018. doi: 10.1046/j.1524-4725.2000.026011015.x.
65. Rogachefsky A.S., Silapunt S., Goldberg D.J. Nd:YAG laser (1064 nm) irradiation for lower extremity telangiectases and small reticular veins: efficacy as measured by vessel color and size. *Dermatol Surg.* 2002;28(3):220–223. doi: 10.1046/j.1524-4725.2002.01141.x.
66. Adamic M., Troilius A., Adatto M., Drosner M., Dahmane R. Vascular lasers and IPLs: guidelines for care from the European Society for Laser Dermatology (ESLD). *J Cosmet Laser Ther.* 2007;9(2):113–124. doi: 10.1080/14764170701280693.
67. Tanzi E.L., Lupton J.R., Alster T.S. Lasers in dermatology: four decades of progress. *J Am Acad Dermatol.* 2003;49(1):1–34. doi: 10.1067/mjd.2003.582.
68. Haedersdal M. Cutaneous side effects from laser treatment of the skin: skin cancer, scars, wounds, pigmentary changes, and purpura – use of pulsed diode laser, copper vapor laser, and argon laser. *Acta Derm Venereol Suppl (Stockh).* 1999;207:1–32. Available at: <https://pubmed.ncbi.nlm.nih.gov/10605602/>.
69. Fournier A., Moyal D., Seité S. Sunscreens containing the broad-spectrum UVA absorber, Mexoryl SX, prevent the cutaneous detrimental effects of UV exposure: a review of clinical study results. *Photodermatol Photoimmunol Photomed.* 2008;24(4):164–174. doi: 10.1111/j.1600-0781.2008.00365.x.
70. Alam M., Warycha M. Complications of laser and light treatments. *Dermatol Ther.* 2011;24(6):571–580. doi: 10.1111/j.1529-8019.2012.01476.x.
71. Alster T.S., Khoury R.R. Treatment of laser complications. *Facial Plast Surg.* 2009;25(5):316–323. Available at: <https://thieme-connect.com/products/ejournals/abstract/10.1055/s-0029-1243080>.
72. Willey A., Anderson R.R., Azpiazu J.L., Bakus A.D., Barlow R.J., Dover J.S. et al. Complications of laser dermatologic surgery. *Lasers Surg Med.* 2006;38(1):1–15. doi: 10.1002/lsm.20286.
73. Hirsch R. Iatrogenic laser complications. *Clin Dermatol.* 2011;29(6):691–695. doi: 10.1016/j.clindermatol.2011.08.010.
74. Eremia S., Li C.Y. Treatment of leg and face veins with a cryogen spray variable pulse width 1064-nm Nd:YAG laser – a prospective study of 47 patients. *J Cosmet Laser Ther.* 2001;3(3):147–153. doi: 10.1080/147641701753414960.

## 14. ДРУГИЕ МЕТОДЫ ЛЕЧЕНИЯ

Несмотря на широкое распространение микросклеротерапии, считающейся «золотым стандартом» при лечении ретикулярных вен и ТАЭ, а также чрескожной лазерной коагуляции, в клинической практике применяются и другие методы ликвидации указанных сосудов. В первую очередь к ним относятся минифлебэктомия и чрескожная термокоагуляция [1]. Эндовенозная лазерная облитерация ретикулярных вен и ТАЭ тонкими световодами (150–300 мкм) упоминается в единичных исследованиях и в настоящий момент не может быть рекомендована к рутинному применению у пациентов с С1-клиническим классом по CEAP [2].

### 14.1. Минифлебэктомия

Минифлебэктомия выполняется с помощью небольших крючков, позволяющих удалять вены из минимальных разрезов (проколов) кожи скальпелем №11 или иглой 18G. Кроме незаметных рубцов, ее основным преимуществом является отсутствие риска развития некрозов и гиперпигментаций [3, 4]. Процедуру можно выполнять для вен любой локализации – нижних и верхних конечностей, периорбитальной, височной, лобной областей, живота и спины [3]. Минифлебэктомия ретикулярных вен используется уже много лет и позволяет добиваться хороших результатов у тщательно отобранных пациентов, в то время как применение ее для ТАЭ представляется сомнительным [1, 3–6].

### 14.2. Термокоагуляция телеангиэктазий

Термокоагуляция является техникой устранения преимущественно ТАЭ. Метод основан на производстве высокочастотных волн, передаваемых чрескожно через тонкий инструмент, вызывающих термическое повреждение целевых сосудов. На рынке доступны разные устройства, позволяющие добиваться приемлемых результатов, однако данные немногочисленных исследований на этот счет противоречивы [1, 7–10].



**ТАБЛИЦА 11. Уровень рекомендаций для других методов лечения**

Рекомендация	Уровень
Мы рекомендуем избирательное применение минифлебэктомии и термокоагуляции у пациентов с С1-клиническим классом по CEAP	2aC

**ЦИТИРУЕМЫЕ ИСТОЧНИКИ**

- Nakano L.C.U., Cacione D.G., Baptista-Silva J.C.C., Flumignan R.L.G. Treatment for telangiectasias and reticular veins. *Cochrane Database Syst Rev.* 2017;(7):CD012723. doi: 10.1002/14651858.CD012723.
- Bugiantella W., Bovani B., Zini F. Endovenous and perivenous 808-nm laser treatment of lower limb collateral, reticular and telangiectasias veins. *J Cosmet Laser Ther.* 2017;19(1):30–35. doi: 10.1080/14764172.2016.1247967.
- Ramelet A.-A. Phlebectomy. Technique, indications and complications. *Int Angiol.* 2002;21(2 Suppl.):46–51. Available at: <https://pubmed.ncbi.nlm.nih.gov/12515980/>
- Goldman M.P., Georgiev M., Ricci S. (eds.). *Ambulatory Phlebectomy.* 2<sup>nd</sup> ed. CRC Press; 2015. 384 p.
- Vin F. Esthetic treatment of varicosities. *Rev Prat.* 2000;50(11):1204–1207. Available at: <https://pubmed.ncbi.nlm.nih.gov/11008501/>
- Miyake H., Langer B., Albers M.T., Bouabci A.S., Telles J.D. Tratamento cirúrgico das telangiectasias [Surgical treatment of telangiectasias]. *Rev Hosp Clin Fac Med Sao Paulo.* 1993;48(5):209–213. Available at: <https://pubmed.ncbi.nlm.nih.gov/8165405/>.
- Prieto V., Zhang P., Sadick N.S. Comparison of a combination diode laser and radiofrequency device (Polaris) and along-pulsed 1064-nm Nd:YAG laser (Lyra) on leg telangiectasies. Histologic and immunohistochemical analysis. *J Cosmet Laser Ther.* 2006;8(4):191–195. doi: 10.1080/14764170600999302.
- Bush R., Bush P. Histological findings correlated with clinical outcomes in telangiectasia treated with ohmic thermolysis and 940 nmlaser. *J Cosmet Dermatol.* 2018;17(5):779–782. doi: 10.1111/jocd.12761.
- Tepavcevic B., Matic P., Radak D. Tepavcevic B, Matic P, Radak D. Comparison of sclerotherapy, laser, and radiowave coagulation in treatment of lower extremity telangiectasias. *J Cosmet Laser Ther.* 2012;14(5):239–242. doi: 10.3109/14764172.2012.723806.
- Бурлева Е.П., Эктова М.В., Беленцов С.М., Чукин С.А., Макаров С.Е., Веселов Б.А. Лечение телеангиэктазий нижних конечностей методом термокоагуляции с использованием аппарата TC-3000. *Стационарные амбулаторные технологии: Амбулаторная хирургия.* 2018;(1–2):72–79. doi: 10.21518/1995-14772018-1-2-72-79.

**15. СРАВНЕНИЕ МЕТОДИК**

Сегодня невозможно сделать окончательные выводы о превосходстве одного из методов устранения ретикулярных вен и ТАЭ по причине неоднородности имеющихся исследований ввиду большого количества технических параметров при ЧЛК, различий в склерозантах, их объемах, формах и концентрациях, технике выполнения микросклеротерапии, применения компрессии после процедур, отсутствия стандартизации методик, а также из-за недостатка данных сравнительных наблюдений в долгосрочном периоде [1, 2]. В 2017 году был зарегистрирован протокол Кокрейновского систематического обзора различных методов лечения ретикулярных вен и ТАЭ, однако результаты этого обзора так и не были опубликованы [3].

В ряде исследований, в том числе хорошо организованных проспективных рандомизированных, не было выявлено различий в эффективности устранения сосудов при сравнении склеротерапии и ЧЛК Nd:YAG 1064

нм [4–7]. Другие же говорят о преимуществах микросклеротерапии как перед Nd:YAG [8, 9], так и перед чрескожной термокоагуляцией [9].

G. Ianosì et al. в своих рандомизированных исследованиях показали, что склеротерапия была предпочтительна для вен более 1 мм в диаметре, в то время как для ТАЭ Nd:YAG превосходил результаты склеротерапии [10, 11]. При этом необходимо отметить, что лечение лазером ассоциировалось с более выраженным болевым синдромом во время процедуры [4, 7, 9].

Таким образом, в настоящее время указанные методы являются в большей степени взаимодополняющими, а не конкурентными. Выбор методики зависит прежде всего от квалификации и опыта врача, а также от технических возможностей лечебного учреждения. Микросклеротерапия по-прежнему продолжает рассматриваться в качестве «золотого стандарта» для большинства пациентов с С1-клиническим классом по CEAP [2, 4, 5, 8, 11–15]. Однако ЧЛК может быть очень ценной альтернативой, особенно в случае иглофобии, аллергии на склерозанты, а также при наличии небольших вен, меньше диаметра иглы 30–32G (включая телеангиэктатический мэтинг) [4, 8, 15, 16].

**ЦИТИРУЕМЫЕ ИСТОЧНИКИ**

- Gianesini S., Obi A., Onida S., Baccellieri D., Bissacco D., Borsuk D. et al. Global guidelines trends and controversies in lower limb venous and lymphatic disease: Narrative literature revision and experts' opinions following the vWINTER international meeting in Phlebology, Lymphology & Aesthetics, 23–25 January 2019. *Phlebology.* 2019;34(1S):4–66. doi: 10.1177/0268355519870690.
- Meesters A.A., Pitassi L.H.U., Campos V., Wolkerstorfer A., Dierickx C.C. Transcutaneous laser treatment of leg veins. *Lasers Med Sci.* 2014;29(2):481–492. doi: 10.1007/s10103-013-1483-2.
- Nakano L.C.U., Cacione D.G., Baptista-Silva J.C.C., Flumignan R.L.G. Treatment for telangiectasias and reticular veins. *Cochrane Database Syst Rev.* 2017;(7):CD012723. doi: 10.1002/14651858.CD012723.
- Parlar B., Blazek C., Cazzaniga S., Naldi L., Kloetgen H.W., Borradori L., Buettiker U. Treatment of lower extremity telangiectasias in women by foam sclerotherapy vs. Nd:YAG laser: a prospective, comparative, randomized, open-label trial. *J Eur Acad Dermatol Venereol.* 2015;29(3):549–554. doi: 10.1111/jdv.12627.
- Levy J.L., Elbarh C., Jouve E., Mordon S. Comparison and sequential study of long pulsed Nd:YAG 1,064 nm laser and sclerotherapy in leg telangiectasias treatment. *Lasers Surg Med.* 2004;34(3):273–276. doi: 10.1002/lsm.20010.
- Coles C.M., Werner R.S., Zelickson B.D. Comparative pilot study evaluating the treatment of leg veins with long pulse Nd:YAG laser and sclerotherapy. *Lasers Surg Med.* 2002;30(2):154–159. doi: 10.1002/lsm.10028.
- Munía M.A., Wolosker N., Munia C.G., Chao W.S., Puech-Leão P. Comparison of laser versus sclerotherapy in the treatment of lower extremity telangiectasies: a prospective study. *Dermatol Surg.* 2012;38(4):635–639. doi: 10.1002/lsm.10028.
- Lupton J.R., Alster T.S., Romero P. Clinical comparison of sclerotherapy versus long-pulsed Nd:YAG laser treatment for lower extremity telangiectasies. *Dermatol Surg.* 2002;28(8):694–697. doi: 10.1046/j.1524-4725.2002.02029.x.
- Tepavcevic B., Matic P., Radak D. Comparison of sclerotherapy, laser, and radiowave coagulation in treatment of lower extremity telangiectasias. *J Cosmet Laser Ther.* 2012;14(5):239–242. doi: 10.3109/14764172.2012.723806.
- Ianosì N.G., Neagoe C.D., Tutunaru C.V., Călbureanu-Popescu M.X., Drăgușin L., Gîngeveanu G. et al. Single Blind, Randomised Study Regarding the Treatment of the Telangiectasia of the Lower Limbs

- (C1EAP) Using Polidocanol 0,5%, 1%, and Nd:YAG Laser. *Curr Health Sci J.* 2020;46(2):141–149. doi: 10.12865/CHSJ.46.02.07.
11. Ianosì G., Ianosì S., Calbureanu-Popescu M.X., Tutunaru C., Calina D., Neagoie D. Comparative study in leg telangiectasias treatment with Nd:YAG laser and sclerotherapy. *Exp Ther Med.* 2019;17(2):1106–1112. doi: 10.3892/etm.2018.6985.
  12. Weiss M.A., Hsu J.T.S., Neuhaus I., Sadick N.S., Duffy D.M. Consensus for sclerotherapy. *Dermatol Surg.* 2014;40(12):1309–1318. doi: 10.1097/DSS.0000000000000225.
  13. Rabe E., Breu F.X., Cavezzi A., Smith P.C., Frullini A., Gillet J.L. et al. European guidelines for sclerotherapy in chronic venous disorders. *Phlebology.* 2014;29(6):338–354. doi: 10.1177/0268355513483280.
  14. Khunger N., Sacchidanand S. Standard guidelines for care: sclerotherapy in dermatology. *Indian J Dermatol Venereol Leprol.* 2011;77(2):222–231. doi: 10.4103/0378-6323.77478.
  15. Adamić M., Pavlović M.D., Troitius Rubin A., Palmetun-Ekback M., Boixeda P. Guidelines of care for vascular lasers and intense pulsed light sources from the European Society for laser Dermatology. *J Eur Acad Dermatol Venereol.* 2015;29(9):1661–1678. doi: 10.1111/jdv.13177.
  16. Dover J.S., Sadick N.S., Goldman M.P. The role of lasers and light sources in the treatment of leg veins. *Dermatol Surg.* 1999;25(4):328–335. doi: 10.1046/j.1524-4725.1999.08227.x.

## 16. КОМБИНИРОВАННЫЕ МЕТОДЫ ЛЕЧЕНИЯ

Говоря о комбинированных подходах к лечению, необходимо разделить их на две группы – последовательное применение различных методов для разных типов вен и одномоментное использование нескольких процедур на одном и том же участке.

Первый подход в большинстве случаев заключается в устранении более крупных ретикулярных вен с помощью склеротерапии или минифлебэктомии, а оставшиеся ТАЭ удаляются чрескожной лазерной коагуляцией [1–7]. Обратная тактика, при которой склеротерапия выполняется для резидуальных вен после предварительного лечения лазером, также упоминается в единичных исследованиях, однако не находит широкого распространения в клинической практике [8].

В отношении последовательного подхода к устранению разных типов вен разными вмешательствами применима информация из раздела 15, где приводится сравнение результатов изолированного лечения указанными методиками. Однако отдельного внимания заслуживает симультанное применение различных процедур на одном и том же участке венозного русла.

Теоретически сочетание воздействий чрескожного лазера и инъекционного склерозанта за счет взаимной синергии может способствовать снижению энергии излучения и концентрации препарата, необходимых для достижения результата, при этом риск развития побочных эффектов каждой из методик может также уменьшиться. Необходимо отметить, что в доступных исследованиях указанная концепция изучалась в двух принципиально разных вариантах: первоначальное введение склерозанта и последующее лазерное воздействие или лечение лазером с последующей склеротерапией.

A. Smarandache в своем экспериментальном исследовании показала, что предварительно введенная

пена ПОЛ может усиливать действие лазера [9]. В другой экспериментальной работе на кроличьих ушах M.P. Goldman et al. продемонстрировали возможную пользу комбинации субтерапевтической концентрации ПОЛ 0,25%, введенного после воздействия импульсного лазера на красителях 585 нм [10]. Однако в клинической части исследования при лечении красных ТАЭ диаметром менее 0,2 мм подобная комбинация не только не приводила к улучшению эффективности по сравнению с изолированным лазерным воздействием, но и увеличивала процент развития осложнений – мэттинга, гиперпигментаций и кожных некрозов, особенно при использовании ПОЛ в концентрации 0,5% и выше. В то же время, по мнению авторов, методика имеет свои перспективы после определения оптимальных энергетических параметров и концентраций [11].

J. Moreno-Moraga et al. опубликовали серию рандомизированных исследований, в которых представили анализ результатов сочетанного воздействия склеротерапии ПОЛ 0,3% в виде микропены с последующей чрескожной лазерной коагуляцией Nd:YAG 1064 нм. Авторами подчеркивается и теоретически обосновывается необходимость введения именно пенной формы склерозанта. Лечение подвергались вены диаметром от менее 0,5 мм до 1,5–4 мм. Указанная комбинация методик была более эффективна, чем изолированная склеротерапия или лазерная коагуляция, при этом значимой разницы по количеству осложнений, таких как пигментации, мэттинг и кожные некрозы, не наблюдалось. Стоит заметить, что в группах сравнения также применялись субтерапевтическая концентрация ПОЛ 0,3% или относительно умеренные энергетические параметры, что привело к достаточно скромному устранению обработанных сосудов от 15 до 40%. В то же время комбинация указанных методов позволяла добиваться исчезновения 85–90% и более вен в сроки наблюдения до 3–5 лет. Таким образом, авторы показали высокую эффективность и безопасность методики, единственным недостатком которой был более выраженный перипроцедурный болевой синдром [12–14].

Эффективность обратной комбинации первичного воздействия диодным лазером 940 нм с последующей склеротерапией TCH 0,15% или ПОЛ 0,31% при лечении вен 0,5–1 мм в диаметре была продемонстрирована в работе R. Bush et al. Указанное сочетание позволяло добиваться исчезновения более 90% обработанных сосудов, превосходя результаты изолированных чрескожных термо- и лазерной коагуляций. Однако более чем у 50% пациентов наблюдались гиперпигментации, проходящие в большинстве случаев в течение 2–3 месяцев [15].

Говоря о комбинированных методах лечения, стоит отметить широкие возможности различных вариаций в отношении как энергетических параметров лазерного воздействия, так и используемых склерозантов, их форм, объемов и концентраций. В этой связи отдельного внимания заслуживает методика, получившая устойчивую аббревиатуру CLaCS (криолазер + криосклеротерапия)<sup>16</sup> [16]. Данная процедура достаточно стандартизирована и ее протокол был описан в соответствующей статье [16].

Суть метода CLaCS, предложенного R.K. Miyake, заключается в первоначальной чрескожной лазерной коагуляции ретикулярных вен и ТАЭ с последующим введением в обработанные сосуды 75%-ной глюкозы. Применяется лазер Nd:YAG 1064 нм, плотность энергии 50–70 Дж/см<sup>2</sup>, размер пятна 6 мм, длительность импульса 15 мс. При этих настройках от одной до трех лазерных вспышек требуется на каждый участок обрабатываемой вены. И лазерная коагуляция, и склеротерапия проводятся с применением устройств для чрескожной трансиллюминации, а также с наружным охлаждением кожи с целью спазма сосудов и минимизации перипроцедурной боли. Гипертоническая глюкоза является достаточно слабым склерозантом и быстро разводится кровью. В то же время за счет своей вязкости она позволяет эффективно устранять кровь на небольшом участке инъекции. Ее токсичность минимальна, а риск развития аллергических реакций отсутствует. Вместо более широко используемых детергентов глюкоза была выбрана в том числе и потому, что просвет сосуда перед ее введением уже уменьшен лазерным воздействием и наружным охлаждением. Таким образом, возможно применение не слишком агрессивного склерозирующего агента. Процедура подходит для вен до 1,5 мм в диаметре. Вены 1,5–2 мм являются пограничными. Заявляется о возможности нахождения на солнце до и после вмешательства, а также об отсутствии необходимости использовать компрессию [16–22].

Сообщалось о результатах CLaCS у 661 пациента. Стойких гиперпигментаций или повреждений кожи не наблюдалось. Тромбэкстракция потребовалась в 5% случаев [16, 21]. В других работах были опубликованы результаты CLaCS у 140 пациентов, где было показано отсутствие аллергических реакций, кожных ожогов, мэттинга и инфекций. Внутривенная коагула определялась в 14% случаев. Удовлетворительные результаты были зарегистрированы у 86% пациентов, тогда как 14% не отметили значимого улучшения или даже ухудшения. Среднее количество сеансов составило около 3,4. Боль была описана как вполне переносимая. Отметим,

<sup>16</sup> Информация из интернет-ресурса Википедия. Режим доступа: <https://en.wikipedia.org/wiki/CLaCS>.

что рекомендуемая плотность энергии на тот момент составляла около 80–150 Дж/см<sup>2</sup>. В случае неудачного лечения результаты были достигнуты после минифлебэктомии «питающих» вен или после дополнительных повторных процедур CLaCS [16, 17, 22].

Несмотря на то что методика CLaCS выполняется уже более 20 лет, качественные рандомизированные исследования в сравнении с микросклеротерапией или с изолированной чрескожной лазерной коагуляцией на сегодняшний день отсутствуют [16].

Возвращаясь к другим комбинированным методам лечения ретикулярных вен и ТАЭ: в середине 2000-х годов был разработан ряд устройств для одновременного чрескожного воздействия диодным лазером и радиочастотной коагуляцией. Сообщалось о хороших результатах, однако исследования, сравнивающие такую комбинацию с другими методиками, также отсутствуют. Отметим, что указанные аппараты не получили широкого распространения в ежедневной клинической практике [23–25].

Еще одной комбинированной методикой, имеющей определенную доказательную базу, но пока не получившей широкого распространения, является чрескожная лазерная коагуляция после системного внутривенного введения индоцианина зеленого. После того как G. Shafirstein et al. математически смоделировали повышенную эффективность подобной комбинации, ряд клинических исследований был направлен на изучение этого предположения [26].

В работе A. Klein et al. терапия диодным лазером 808 нм с предварительным внутривенным введением индоцианина зеленого (2 мг/кг массы тела) для вен диаметром от 0,25 до 3 мм оказалась более эффективной, чем изолированное лечение импульсным на красителях или диодным лазерами. В то же время превосходство над коагуляцией лазером на красителях можно частично объяснить вмешательством на сосудах крупнее 1 мм, где последняя, как известно, менее эффективна. Профили побочных эффектов были сопоставимы у сравниваемых методик [27].

В другом исследовании A. Klein et al. лечение диодным лазером с первоначальной системной инъекцией индоцианина зеленого достоверно превосходило чрескожную коагуляцию Nd:YAG 1064 нм по показателю устранения обрабатываемых сосудов, однако ассоциировалось с более высокой перипроцедурной болью [28]. В то же время, несмотря на многообещающие результаты, имеющиеся сегодня клинические данные все еще недостаточны для того, чтобы рекомендовать эту методику в качестве стандартной терапии.



Таким образом, учитывая различия в типах строения ТАЭ, их размерах, гемодинамике поражения, различные ассоциации с расширением ретикулярных и перфорантных вен, комбинация процедур может быть обоснованной в клинической практике с учетом имеющейся доказательной базы в отношении безопасности указанных сочетаний. В то же время вариативность методик и недостаток качественных, в том числе рандомизированных, сравнительных исследований не позволяют выделить наиболее предпочтительные терапевтические комбинации.

**ТАБЛИЦА 12. Уровень рекомендаций для комбинированных методов лечения**

Рекомендация	Уровень
Комбинация методик, в том числе последовательное применение чрескожной лазерной коагуляции и микросклеротерапии в одной лечебной процедуре, может быть рекомендована для устранения ретикулярных вен и ТАЭ при условии наличия должной теоретической и практической подготовки лечащего врача	2aB

#### ЦИТИРУЕМЫЕ ИСТОЧНИКИ

- Wiek K., Vanscheidt W., Ishkhanian S., Weyl A., Schöpf E. Selective photothermolysis of superficial varicose veins telangiectasias of the lower extremity. *Hautarzt*. 1996;47(4):258–263. doi: 10.1007/s001050050411.
- West T.B., Alster T.S. Comparison of the long-pulse dye (590-595 nm) and KTP (532 nm) lasers in the treatment of facial and leg telangiectasias. *Dermatol Surg*. 1998;24(2):221–226. doi: 10.1111/j.1524-4725.1998.tb04140.x.
- Vin F. Esthetic treatment of varicosities. *Rev Prat*. 2000;50(11):1204–1207. Available at: [https://europepmc.org/article/MED/11008501?sin\\_gleResult=true](https://europepmc.org/article/MED/11008501?sin_gleResult=true).
- Dover J.S., Sadick N.S., Goldman M.P. The role of lasers and light sources in the treatment of leg veins. *Dermatol Surg*. 1999;25(4):328–336. doi: 10.1046/j.1524-4725.1999.08227.x.
- Levy J.L., Elbahr C., Jouve E., Mordon S. Comparison and sequential study of long-pulse Nd:YAG 1,064 nm laser and sclerotherapy in leg telangiectasias treatment. *Lasers Surg Med*. 2004;34(3):273–276. doi: 10.1002/lsm.20010.
- Cisneros J.L., Del Rio R., Palou J. Sclerosis and the Nd:YAG, Q-switched laser with multiple frequency for treatment of telangiectasias, reticular veins, and residual pigmentation. *Dermatol Surg*. 1998;24(10):1119–1123. doi: 10.1111/j.1524-4725.1998.tb04084.x.
- Hohenleutner U., Wenig M., Walther T., Bäuml W., Landthaler M. Treatment of superficial varicosities with a flashlamp-pumped pulsed dye laser with 1.5 ms impulse time. *Hautarzt*. 1998;49(7):560–565. doi: 10.1007/s001050050789.
- McDaniel D.H., Ash K., Lord J., Newman J., Adrian R.M., Zukowski M. Laser therapy of spiderleg veins: clinical evaluation of a new long pulsed alexandrite laser. *Dermatol Surg*. 1999;25(1):52–58. doi: 10.1046/j.1524-4725.1999.08117.x.
- Smarandache A. Laser beams interaction with polidocanol foam: molecular background. *Photomed Laser Surg*. 2012;30(5):262–267. doi: 10.1089/pho.2011.3187.
- Goldman M.P., Martin D.E., Fitzpatrick R.E., Ruiz-Esparza J. Pulsed dye laser treatment of telangiectasias with and without subtherapeutic sclerotherapy. Clinical and histologic examination in the rabbit ear vein model. *J Am Acad Dermatol*. 1990;23(1):23–30. doi: 10.1016/0190-9622(90)70180-P.
- Goldman M.P., Fitzpatrick R.E. Pulsed-dye laser treatment of leg telangiectasia: with and without simultaneous sclerotherapy. *J Dermatol Surg Oncol*. 1990;16(4):338–344. doi: 10.1111/j.1524-4725.1990.tb00045.x.
- Moreno-Moraga J., Hernández E., Royo J., Alcolea J., Isarría M.J., Pascu M.L. et al. Optimal and safe treatment of spiderleg veins measuring less than 1.5 mm on skin type IV patients, using repeated low-fluence Nd:YAG laser pulses after polidocanol injection. *Lasers Med Sci*. 2013;28(3):925–933. doi: 10.1007/s10103-012-1180-6.
- Moreno-Moraga J., Smarandache A., Pascu M.L., Royo J., Trelles M.A. 1064 nm Nd:YAG long pulse laser after polidocanol microfoam injection dramatically improves the result of leg vein treatment: a randomized controlled trial on 517 legs with a three-year follow-up. *Phlebology*. 2014;29(10):658–666. doi: 10.1177/0268355513502786.
- Moreno-Moraga J., Pascu M.L., Alcolea J.M., Smarandache A., Royo J., David F. et al. Effects of 1064-nm Nd:YAG long-pulse laser on polidocanol microfoam injected for varicose vein treatment: a controlled observational study of 404 legs, after 5-year-long treatment. *Lasers Med Sci*. 2019;34(7):1325–1332. doi: 10.1007/s10103-019-02736-1.
- Bush R., Bush P. Histological findings correlated with clinical outcomes in telangiectasia treated with ohmic thermolysis and 940 nm laser. *J Cosmet Dermatol*. 2018;17(5):779–782. doi: 10.1111/jocd.12761.
- Miyake R.K., Chi Y.-W., Franklin I.J., Gianesini S. State of the art on cryo-laser cryo-sclerotherapy in lower limb venous aesthetic treatment. *J Vasc Surg Venous Lymphat Disord*. 2020;8(5):893–895. doi: 10.1016/j.jvsv.2020.01.003.
- Miyake R.K. Cryo-laser and cryo-sclerotherapy guided by Augmented Reality Report of 140 Cases. *Phlebologie*. 2014;43:257–261. Available at: <https://thieme-connect.com/products/ejournals/abstract/10.12687/phleb2218-5-2014>.
- Miyake R.K., Zeman H.D., Duarte F.H., Kikuchi R., Ramacciotti E., Lovhoiden G. et al. Vein imaging: a new method of near infrared imaging, where a processed image is projected onto the skin for the enhancement of vein treatment. *Dermatol Surg*. 2006;32(8):1031–1038. doi: 10.1111/j.1524-4725.2006.32226.x.
- Miyake R.K., Ramacciotti E. Cryo-laser and cryosclerotherapy guided by augmented reality for telangiectasias, feeder, and small varicose vein treatment – The CLaCS technique white paper report. *J Phlebol Lymphol*. 2019;12(1):1–7. Available at: <https://pulsus.com/scholarly-articles/cryolaser-and-cryosclerotherapy-guided-by-augmented-reality-for-telangiectasias-feeder-and-small-varicose-vein-treatment.pdf>.
- Miyake K., Pires-Davidson J.R. Augmented reality and duplex ultrasound in medical treatment decision: score 9-1. *J Phlebol Lymphol*. 2019;12(1):1–2. Available at: <https://pulsus.com/scholarly-articles/augmented-reality-and-duplex-ultrasound-in-medical-treatment-decision-score-91.pdf>.
- Miyake R., Duarte F., Fidelis R., Miyake H. New leg veins air cooled treatment using 1064 nm laser combined with sclerotherapy. Technique description and one year followup. *Lasers Med Sci*. 2003;18:S22.
- Miyake R.K., Kikuchi R., Duarte F.H., Davidson J., Miyake H. Digital Vein Mapping Guiding laser and Injection sclerotherapy to treat telangiectasias and Feeder Veins: Report of 140 Cases. *Flebologia y Linfologia / Lecturas Vasculares*. 2009;4:569–576. Available at: [http://www.sfb.com.ar/revista/2009\\_04\\_10-03.pdf](http://www.sfb.com.ar/revista/2009_04_10-03.pdf).
- Chess C. Prospective study on combination diode laser and radiofrequency energies (ELOS) for the treatment of leg veins. *J Cosmet Laser Ther*. 2004;6(2):86–90. doi: 10.1080/14764170410032569.
- Sadick N.S., Trelles M.A. A clinical, histological, and computer-based assessment of the Polaris LV, combination diode, and radiofrequency system, for leg vein treatment. *Lasers Surg Med*. 2005;36(2):98–104. doi: 10.1002/lsm.20127.
- Trelles M.A., Martín-Vázquez M., Trelles O.R., Mordon S.R. Treatment effects of combined radio-frequency current and a 900 nm diode laser on leg blood vessels. *Lasers Surg Med*. 2006;38(3):185–195. doi: 10.1002/lsm.20280.
- Shafirstein G., Moreno M., Klein A., Siegel E., Babilas P., Landthaler M. et al. Treatment of leg veins with indocyanine green and lasers investigated with mathematical modelling. *Int J Hyperthermia*. 2011;27(8):771–781. doi: 10.3109/02656736.2011.602037.
- Klein A., Bäuml W., Koller M., Shafirstein G., Kohl E.A., Landthaler M. et al. Indocyanine green-augmented diode laser therapy of telangiectatic leg veins: a randomized controlled proof-of-concept trial. *Lasers Surg Med*. 2012;44(5):369–376. doi: 10.1002/lsm.22022.
- Klein A., Buschmann M., Babilas P., Landthaler M., Bäuml W. Indocyanine green-augmented diode laser therapy vs. long-pulsed Nd:YAG (1064 nm) laser treatment of telangiectatic leg veins: a randomized controlled trial. *Br J Dermatol*. 2013;169(2):365–373. doi: 10.1111/bjd.12415.



## 17. КОМПРЕССИЯ ПОСЛЕ ПРОЦЕДУР

На сегодняшний день до конца не раскрыта роль компрессионной терапии после вмешательства на ретикулярных венах и ТАЭ. В доступной литературе встречаются единичные исследования, посвященные влиянию эластической компрессии на результаты микросклеротерапии, чрескожной лазерной коагуляции или комбинированных методик лечения у пациентов с С1-клиническим классом ХЗВ.

### 17.1. Компрессия после микросклеротерапии

В исследовании R.A. Weiss et al. наблюдалась сильная корреляция между продолжительностью применения эластической компрессии 20–30 мм рт. ст. и степенью клинического улучшения после микросклеротерапии. Пациенты, кому была назначена компрессия в течение 3 дней или 1 недели, имели более значимое улучшение, чем пациенты из контрольной группы, в то время как ее применение в течение 3 недель позволяло добиваться наиболее оптимальных результатов лечения. Эластическая компрессия в течение одной и, особенно, трех недель позволяла значительно сократить число гиперпигментаций [1].

Похожие данные были получены в рандомизированном исследовании P.K. Nootheti et al., где дополнительное применение дневной эластической компрессии 20–30 мм рт. ст. в течение трех недель после непрерывной недельной компрессии 30–40 мм рт. ст. также позволяло сократить количество гиперпигментаций в среднесрочном периоде [2].

P. Kern et al. в проспективном рандомизированном исследовании показали, что объективная оценка клинического исчезновения ретикулярных вен и ТАЭ после микросклеротерапии выявила преимущество применения в течение 3 недель компрессионного трикотажа 23–32 мм рт. ст. Частота встречаемости гиперпигментаций и мэттинга была низкой и существенно не различалась между группами [3]. Отметим, что применение эластической компрессии после склеротерапии ретикулярных вен и ТАЭ также рекомендуется в ряде согласительных международных документов [4–7].

### 17.2. Компрессия после чрескожной лазерной коагуляции

В клинических рекомендациях Европейского общества лазерной дерматологии отсутствие возможности использовать компрессию после микросклеротерапии рассматривается как одно из показаний к чрескожной лазерной коагуляции [8]. В то же время сегодня отсутствуют какие-либо сравнительные исследования, позволяющие судить о пользе компрессионных изделий у пациентов после лечения чрескожным лазером.

В ряде клинических работ, в том числе сравнивающих результаты трансдермальной лазерной коагуляции со склеротерапией, компрессия после лазера не назначалась [9–12]. В противоположность этому есть специалисты, которые использовали компрессионный трикотаж после транскутанного удаления расширенных сосудов [13, 14]. Однако стоит отметить, что в большинстве исследований, сравнивающих различные вмешательства с традиционной склеротерапией, компрессия в обеих группах могла применяться исключительно с целью их сопоставимости и нивелирования ее влияния на результаты лечения.

### 17.3. Компрессия после комбинированных методик

Возможности и необходимость применения эластической компрессии после различных симультанных комбинаций чрескожной лазерной коагуляции и микросклеротерапии остаются неизученными. Одни авторы рекомендуют ее в своем протоколе послеоперационного ведения пациентов сроком на 1–2 недели [15–17], другие считают, что комбинация методик и без компрессии дает возможность снижать частоту нежелательных явлений [18].

**ТАБЛИЦА 13. Уровень рекомендаций для эластической компрессии после лечебных процедур**

Рекомендация	Уровень
Мы рекомендуем применение дневной эластической компрессии 2-го класса (23–32 мм рт. ст.) после микросклеротерапии с целью улучшения клинической эффективности и снижения риска развития гиперпигментаций	2aB
Мы рекомендуем избирательное применение эластической компрессии после чрескожной лазерной коагуляции и после комбинированных методик лечения ретикулярных вен и ТАЭ. Необходимость ее применения может определяться предпочтениями лечащего врача	2bC

### ЦИТИРУЕМЫЕ ИСТОЧНИКИ

- Weiss R.A., Sadick N.S., Goldman M.P., Weiss M.A. Post-sclerotherapy compression: controlled comparative study of duration of compression and its effects on clinical outcome. *Dermatol Surg.* 1999;25(2):105–108. doi: 10.1046/j.1524-4725.1999.08180.x.
- Nootheti P.K., Cadag K.M., Magpantay A., Goldman M.P. Efficacy of graduated compression stockings for an additional 3 weeks after sclerotherapy treatment of reticular and telangiectatic leg veins. *Dermatol Surg.* 2009;35(1):53–58. doi: 10.1111/j.1524-4725.2008.34382.x.
- Kern P., Ramelet A.-A., Wütschert R., Hayoz D. Compression after sclerotherapy for telangiectasias and reticular leg veins: a randomized controlled study. *J Vasc Surg.* 2007;45(6):1212–1216. doi: 10.1016/j.jvs.2007.02.039.
- Rabe E., Partsch H., Hafner J., Lattimer C., Mosti G., Neumann M. et al. Indications for medical compression stockings in venous and lymphatic disorders: An evidence-based consensus statement *Phlebology.* 2018;33(3):163–184. doi: 10.1177/0268355516689631.
- Rabe E., Breu F.X., Cavezzi A., Smith P.C., Frullini A., Gillet J.L. et al. European guidelines for sclerotherapy in chronic venous disorders. *Phlebology.* 2014;29(6):338–354. doi: 10.1177/0268355513483280.

6. Weiss M.A., Hsu J.T.S., Neuhaus I., Sadick N.S., Duffy D.M. Consensus for sclerotherapy. *Dermatol Surg.* 2014;40(12):1309–1318. doi: 10.1097/DSS.0000000000000225.
7. Gianesini S., Obi A., Onida S., Baccellieri D., Bissacco D., Borsuk D. et al. Global guidelines trends and controversies in lower limb venous and lymphatic disease: Narrative literature revision and experts' opinions following the vWINTER international meeting in Phlebology, Lymphology & Aesthetics, 23–25 January 2019. *Phlebology.* 2019;34(1 Suppl.):4–66. doi: 10.1177/0268355519870690.
8. Adamić M., Pavlović M.D., Troilius Rubin A., Palmetun-Ekback M., Boixeda P. Guidelines of care for vascular lasers and intense pulsed light sources from the European Society for Laser Dermatology. *J Eur Acad Dermatol Venereol.* 2015;29(9):1661–1678. doi: 10.1111/jdv.13177.
9. Eremia S., Li C.Y. Treatment of leg and face veins with a cryogen spray variable pulse width 1064-nm Nd:YAG laser—a prospective study of 47 patients. *J Cosmet Laser Ther.* 2001;3(3):147–153. doi: 10.1080/147641701753414960.
10. Coles C.M., Werner R.S., Zelickson B.D. Comparative pilot study evaluating the treatment of leg veins with long pulse Nd:YAG laser and sclerotherapy. *Lasers Surg Med.* 2002;30(2):154–159. doi: 10.1002/lsm.10028.
11. Levy J.L., Elbahr C., Jouve E., Mordon S. Comparison and sequential study of long pulsed Nd:YAG 1,064 nm laser and sclerotherapy in leg telangiectasias treatment. *Lasers Surg Med.* 2004;34(3):273–276. doi: 10.1002/lsm.20010.
12. Trelles M.A., Allones I., Martín-Vázquez M.J., Trelles O., Vélez M., Mordon S. Long pulse Nd:YAG laser for treatment of leg veins in 40 patients with assessments at 6 and 12 months. *Lasers Surg Med.* 2004;35(1):68–76. doi: 10.1002/lsm.20038.
13. Crippa A., Menegatti E., Zini F., Tessari L., Taibi A., Maietti E. et al. Safety and short-term efficacy of telangiectasia treatment by means of an innovative combination of 532 and 808 nm transdermal diode laser. *Phlebology.* 2019;34(10):715–720. doi: 10.1177/0268355519841999.
14. Parlar B., Blazek C., Cazzaniga S., Naldi L., Kloetgen H.W., Borradori L. et al. Treatment of lower extremity telangiectasias in women by foam sclerotherapy vs. Nd:YAG laser: a prospective, comparative, randomized, open-label trial. *J Eur Acad Dermatol Venereol.* 2015;29(3):549–554. doi: 10.1111/jdv.12627.
15. Moreno-Moraga J., Hernández E., Royo J., Alcolea J., Isarría M.J., Pascu M.L. et al. Optimal and safe treatment of spider leg veins measuring less than 1.5 mm on skin type IV patients, using repeated low-fluence Nd:YAG laser pulses after polidocanol injection. *Lasers Med Sci.* 2013;28(3):925–933. doi: 10.1007/s10103-012-1180-6.
16. Moreno-Moraga J., Smarandache A., Pascu M.L., Royo J., Trelles M.A. 1064 nm Nd:YAG long pulse laser after polidocanol microfoam injection dramatically improves the result of leg vein treatment: a randomized controlled trial on 517 legs with a three-year follow-up. *Phlebology.* 2014;29(10):658–666. doi: 10.1177/0268355513502786.
17. Moreno-Moraga J., Pascu M.L., Alcolea J.M., Smarandache A., Royo J., David F. et al. Effects of 1064-nm Nd:YAG long-pulse laser on polidocanol microfoam injected for varicose vein treatment: a controlled observational study of 404 legs, after 5-year-long treatment. *Lasers Med Sci.* 2019;34(7):1325–1332. doi: 10.1007/s10103-019-02736-1.
18. Miyake R.K. Cryo-laser and cryo-sclerotherapy guided by Augmented Reality Report of 140 Cases. *Phlebologie-Stuttgart.* 2014;43(5):257–261. doi: 10.12687/phleb2218-5-2014.

## 18. ЛЕЧЕНИЕ ОСЛОЖНЕНИЙ И РЕЗИСТЕНТНЫХ ТЕЛАНГИЕКТАЗИЙ

Несмотря на все меры профилактики развития осложнений при вмешательствах на ретикулярных венах и ТАЭ, избежать их полностью не представляется возможным вне зависимости от опыта практикующего врача. С косметической точки зрения особого внимания заслуживают гиперпигментации, мэттинг, кожные некрозы, а также резистентные ТАЭ, способные существенно снизить удовлетворенность пациента результатами выполненных процедур. Несмотря на то что с течением времени многие из побочных

эффектов проходят самопроизвольно, некоторым пациентам может потребоваться более активная лечебная тактика.

### 18.1. Лечение гиперпигментаций

Гиперпигментации, возникающие чаще после микросклеротерапии, самостоятельно проходят с течением времени. Через полгода они определяются приблизительно у 30% пациентов, и у 1–2% – через год [1–5]. Удаление коагулов может уменьшить их частоту и продолжительность (см. раздел 12.9.1). Кроме того, устранение питающих вен может также способствовать профилактике и сокращению сроков персистенции гиперпигментаций (см. раздел 11).

В тех случаях, когда отсутствует приемлемая положительная динамика, может потребоваться дополнительное вмешательство. Стоит понимать, что рассматриваемый тип пигментаций представляет собой отложение в коже гемосидерина вследствие экстравазации эритроцитов через поврежденный эндотелий. Поэтому осветляющие препараты, влияющие на синтез меланина, как правило, неэффективны [1, 6–8]. В то же время, поскольку гемосидерин растворим в кислотах, особый интерес представляют эксфолианты, содержащие трихлоруксусную и меркаптоуксусную кислоты.

В исследовании M. Izzo et al. комбинация 20% трихлоруксусной кислоты, 0,05% ретиноевой кислоты и 2% гидроксихинолина успешно приводила к полноценному устранению сохраняющихся в течение от 6 месяцев до 5 лет пигментаций у 76% пациентов и к значительному улучшению у всех остальных. Препараты наносились каждые 7–10 дней в течение 4–12 недель. Отмечалось, что применение меркаптоуксусной кислоты в концентрации 10–20% может также быть эффективным и безопасным [1, 9]. M.P. Goldman et al. сообщили о положительных результатах местного применения ретиноевой кислоты и отсутствии каких-либо неблагоприятных последствий [10].

Хелатирование отложений железа с помощью подкожных инъекций мезилата дефероксамина, по-видимому, может иметь положительный эффект. В исследовании L. Lopez et al. еженедельное введение 500 мг мезилата дефероксамина сокращало время депигментации на 82% [11]. В то же время использование указанного препарата не нашло широкого применения в клинической практике.

Лазерные технологии также могут быть эффективны в отношении устранения гиперпигментаций после склеротерапии. Лазер на парах меди 511 нм позволял добиться значительного улучшения у 69% пациентов

с сохранявшимися в течение не менее 6 месяцев пигментациями, а применение импульсного лазера на красителе 510 нм привело к осветлению 45% поражений, присутствующих в течение от 1 года до 7 лет, при этом значительное улучшение было отмечено в 27% случаев [8, 12]. В исследовании R.K. Mlosek et al. применение IPL, оснащенного радиоволнами, привело к полному регрессу гиперпигментаций в 90,5% случаев [13].

Появление лазеров, работающих в наносекундном диапазоне (Q-switched) и используемых, в частности, для удаления татуировок, позволили значительно продвинуться в вопросе устранения гемосидериновых гиперпигментаций. Так, применение рубинового лазера Q-switched 694 нм привело к улучшению у более чем 90% пациентов с пигментациями, сохранявшимися дольше 1 года [14, 15].

Nd:YAG лазер Q-switched 532/1064 нм с более длинными волнами может безопасно обрабатывать более темную кожу и проникать в более глубокие слои дермы. Его использование способствовало разрешению 75% стойких гиперпигментаций с помощью 2,8 процедур [16].

### 18.2. Лечение мэттинга

Телеангиэктатический мэттинг обычно проходит спонтанно в течение 3–12 месяцев, поэтому в большинстве случаев выжидательная тактика является наиболее оправданной. Пациенту необходимо должным образом объяснить о постепенном самопроизвольном исчезновении сосудов. Возможно применение местных противовоспалительных средств, рекомендуется фотодокументация в динамике. В то же время от 10 до 20% пациентов со вторичными ТАЭ могут иметь более стойкое поражение, требующее лечебного вмешательства [1, 3, 4, 17, 18].

Учитывая, что одной из причин развития мэттинга могут являться неадекватно обработанные «питающие» вены (см. раздел 11), их определение и последующее устранение должно быть первостепенной задачей [1, 3, 4, 10, 18]. Устройства для чрескожной визуализации могут помочь найти невидимые невооруженным глазом сосуды (см. раздел 9.5.2). Некоторым пациентам может потребоваться УЗДС [18].

В случае успешной обработки «питающих» вен или их отсутствия, при сохранении вторичных ТАЭ, не разрешающихся в течение разумного периода времени, возможно выполнить склеротерапию растворами низких концентраций. Гиперосмотические препараты и химические раздражители могут быть более предпочтительными для указанных целей. С учетом диаметра сосудов, использование иглы 31–33G может облегчить

их катетеризацию [1, 18]. ЧЛК с применением различных лазеров и IPL могут быть также рекомендованы в том числе при отсутствии технической возможности для пункции вторичных сосудов ввиду их малого калибра [1, 3, 10, 18–23].

Несмотря на все имеющиеся сегодня возможности, у ряда пациентов мэттинг может оставаться устойчивым к лечению. Это может быть связано как с наличием артериовенозных шунтов, так и с продолжающимся высвобождением ангиогенных и провоспалительных медиаторов. Доступны ограниченные данные на этот счет [24].

### 18.3. Лечение кожных некрозов

Кожные некрозы после вмешательств на ретикулярных венах и ТАЭ развиваются не часто, как правило, имеют незначительную площадь около 4 мм в диаметре и, соответственно, оставляют относительно небольшой рубец [1, 3, 10]. Применение современных перевязочных материалов, в том числе гидроколлоидных повязок, и своевременный дебридмент раны могут приводить к уменьшению времени заживления, а также снижать болезненность в области язвенного дефекта [3, 10]. Учитывая незначительные размеры некрозов, иссечение с последующим наложением косметических швов может также рассматриваться в качестве альтернативного подхода [1, 3, 10]. Кроме того, высказывалось мнение о пользе улучшения реологических свойств крови с помощью системной терапии пентоксифиллином, однако исследований на этот счет в доступной литературе нет [10].

### 18.4. Лечение резистентных телеангиэктазий

В отличие от ретикулярных вен, устранение которых не представляет особой сложности и в крайнем случае возможно с помощью минифлебэктомии, рефрактерность некоторых ТАЭ к лечению может вызывать определенные затруднения у практикующего флеболога. Особенно это касается красных ТАЭ, традиционно считающихся более устойчивыми, чем вены синего типа [24].

В случае их резистентности к нескольким сеансам микросклеротерапии возможно выполнить попытку ЧЛК и, наоборот, сделать склеротерапию при устойчивости к чрескожному лазеру [10]. Также не стоит забывать и о возможностях комбинированных методик (см. раздел 16).

A.-A. Ramelet предложил технику склерозирования рефрактерных ТАЭ и ретикулярных вен под тумесцентной анестезией. Автором были достигнуты хорошие результаты в отношении устранения сосудов, однако

частота осложнений (пигментации, небольшие некрозы и незначительные рубцы) была выше, чем после традиционной микросклеротерапии [25].

Одной из наиболее частых причин устойчивости ТАЭ к лечению может являться наличие их связи с более крупными «питающими» венами (см. раздел 11). S. Schuller-Petrović et al. в своем исследовании 26 пациентов с резистентными как минимум к трем сеансам склеротерапии ТАЭ определили их прямое сообщение с глубокими или подкожными венами более чем в 75% случаев. Инъекция под ультразвуковым контролем 0,2–0,5% ПОЛ в виде микропены в «питающие», в том числе перфорантные, вены привела к устранению всех или более чем 75% ТАЭ без каких-либо рецидивов в сроки наблюдения от 6 до 14 месяцев [26].

Схожие результаты были получены R.K. Miyake et al.: минифлебэктомия «питающих» вен позволяла добиваться устранения ТАЭ у резистентных к методике CLaCS пациентов [27, 28]. Однако стоит отметить, что, по данным исследований, от 12 до 23% рефрактерных ТАЭ не имели взаимосвязи с более крупной веной, что говорит о возможности наличия других факторов, способных вызывать устойчивость ТАЭ к проводимой терапии. В то же время нельзя исключить и наличие «питающих» вен меньшего диаметра, локация которых

была невозможна ультразвуковым оборудованием из приведенных работ [26, 29].

Таким образом, учитывая имеющиеся данные опубликованных исследований, у пациентов с резистентными к нескольким лечебным процедурам ТАЭ может быть рекомендовано УЗДС с целью предметного поиска «питающих» вен. Кроме того, методы чрескожной визуализации могут также способствовать улучшению результатов как первичных, так и повторных вмешательств (см. раздел 9.5.2).

**ЦИТИРУЕМЫЕ ИСТОЧНИКИ**

1. Reina L. How to manage complications after sclerotherapy. *Phlebology*. 2017;24(3):130–143. Available at: <https://phlebology.org/how-to-manage-complications-after-sclerotherapy/>
2. Weiss M.A., Hsu J.T.S., Neuhaus I., Sadick N.S., Duffy D.M. Consensus for sclerotherapy. *Dermatol Surg*. 2014;40(12):1309–1318. doi: 10.1097/DSS.0000000000000225.
3. Goldman M.P., Sadick N.S., Weiss R.A. Cutaneous necrosis, telangiectatic matting, and hyperpigmentation following sclerotherapy. Etiology, prevention, and treatment. *Dermatol Surg*. 1995;21(1):19–32. doi: 10.1111/j.1524-4725.1995.tb00107.x.
4. Cavezzi A., Parsi K. Complications of foam sclerotherapy. *Phlebology*. 2012;27(1 Suppl.):46–51. doi: 10.1258/phleb.2012.012s09.
5. Georgiev M. Postsclerotherapy hyperpigmentations: a one-year follow-up. *J Dermatol Surg Oncol*. 1990;16(7):608–610. doi: 10.1111/j.1524-4725.1990.tb00088.x.
6. Goldman M.P., Kaplan R.P., Duffy D.M. Postsclerotherapy hyperpigmentation: a histologic evaluation. *J Dermatol Surg Oncol*. 1987;13(5):547–550. doi: 10.1111/j.1524-4725.1987.tb00940.x.
7. Munavalli G.S., Weiss R.A. Complications of sclerotherapy. *Semin Cutan Med Surg*. 2007;26(1):22–28. doi: 10.1016/j.sder.2006.12.009.
8. Thibault P., Włodarczyk J. Postsclerotherapy hyperpigmentation. The role of serum ferritin levels and the effectiveness of treatment with the copper vapor laser. *J Dermatol Surg Oncol*. 1992;18(1):47–52. doi: 10.1111/j.1524-4725.1992.tb03300.x.
9. Izzo M., Mariani F., Binaghi F., Amitrano M. Postsclerotherapy Hyperpigmentation: Incidence, Clinical Features and Therapy. In: Negus D., Jantet G., Coleridge-Smith P.D. (eds.). *Phlebology '95*. London: Springer; 1995, pp 550–551. doi: 10.1007/978-1-4471-3095-6\_255.
10. Goldman M., Weiss R., Guex J.-J., Partsch H., Perrin M., Ramelet A.-A. et al. *Sclerotherapy. Treatment of varicose and telangiectatic leg veins*. 6<sup>th</sup> ed. Elsevier; 2017. 464 p.
11. Lopez L., Dilley R.B., Henriquez J.A. Cutaneous hyperpigmentation following venous sclerotherapy treated with deferoxamine mesylate. *Dermatol Surg*. 2001;27(9):795–798. doi: 10.1046/j.1524-4725.2001.01052.x.
12. Goldman M.P. Postsclerotherapy hyperpigmentation. Treatment with a flashlamp-excited pulsed dye laser. *J Dermatol Surg Oncol*. 1992;18(5):417–422. doi: 10.1111/j.1524-4725.1992.tb03695.x.
13. Młosek R.K., Woźniak W., Malinowska S., Migda B., Serafin-Król M., Miłek T. The removal of post-sclerotherapy pigmentation following sclerotherapy alone or in combination with cross-section. *Eur J Vasc Endovasc Surg*. 2012;43(1):100–105. doi: 10.1016/j.ejvs.2011.10.005.
14. Tafazzoli A., Rostan E.F., Goldman M.P. Q-switched ruby laser treatment for postsclerotherapy hyperpigmentation. *Dermatol Surg*. 2000;26(7):653–656. doi: 10.1046/j.1524-4725.2000.99268.x.
15. Weiss R.A., Weiss M.A. Treatment of severe post-sclerotherapy hyperpigmentation with Q-switched rubylaser. *Lasers Med Surg*. 2004;34(16 Suppl.):55.
16. Beasley K.L., Weiss R.A., Weiss M.A., Munavalli G. Treatment of postsclerotherapy hyperpigmentation with a novel Q-switched combination 532/1,064 nm Nd:YAG laser. *Lasers Med Surg*. 2004;34(16 Suppl.):15.
17. Davis L.T., Duffy D.M. Determination of incidence and risk factors for postsclerotherapy telangiectatic matting of the lower extremity: a retrospective analysis. *J Dermatol Surg Oncol*. 1990;16(4):327–330. doi: 10.1111/j.1524-4725.1990.tb00043.x.

<b>ТАБЛИЦА 14. Уровень рекомендаций для лечения осложнений и резистентных телеангиэктазий</b>	
<b>Рекомендация</b>	<b>Уровень</b>
Мы рекомендуем наблюдение в динамике за гиперпигментациями и/или мэттингом у пациентов после вмешательства на ретикулярных венах и/или ТАЭ	1А
У пациентов со стойкими гиперпигментациями после склеротерапии возможна попытка осторожного применения эксфолиантов, содержащих трихлоруксусную, меркаптоуксусную или ретиноевую кислоты	2аС
У пациентов со стойкими гиперпигментациями возможно применение лазера на парах меди 511 нм, импульсного лазера на красителе 510 нм, IPL с соответствующими фильтрами, оснащенного радиоволнами, наносекундных (Q-switched) лазеров (рубинового 694 нм или Nd:YAG 532/1064 нм)	2аС
В случае развития мэттинга мы рекомендуем целенаправленный поиск и устранение функционирующих «питающих» вен	2аС
Для устранения длительно сохраняющегося мэттинга мы рекомендуем склеротерапию гиперосмотическими растворами, химическими раздражителями или низкими концентрациями детергентов	2аС
Мы рекомендуем ЧЛК, в том числе IPL, для устранения длительно сохраняющегося мэттинга	2аС
Мы рекомендуем предметный поиск «питающих» вен у пациентов с резистентными к нескольким вмешательствам ТАЭ	1С
Мы рекомендуем попытку другого вмешательства (микросклеротерапия, ЧЛК, комбинированные методы) у пациентов с резистентными к предыдущей терапии ТАЭ	1С



18. Munavalli G.S., Weiss R.A. Complications of sclerotherapy. *Semin Cutan Med Surg.* 2007;26(1):22–28. doi: 10.1016/j.sder.2006.12.009.
19. Kunishige J.H., Goldberg L.H., Friedman P.M. Laser therapy for leg veins. *Clin Dermatol.* 2007;25(5):454–461. doi: 10.1016/j.clindermatol.2007.05.008.
20. Gloviczki P., Dalsing M.C., Eklof B., Lurie F., Wakefield T.W. (eds.). *Handbook of Venous and Lymphatic Disorders: Guidelines of the American Venous Forum.* 4<sup>th</sup> ed. CRC Press; 2017. doi: 10.1201/9781315382449.
21. Weiss R.A., Weiss M.A. Long pulsed dye laser (LPDL) treatment of resistant telangiectatic matting of the legs. *Lasers Surg Med* 2002;(14 Suppl.):86.
22. Goldman M.P., Fitzpatrick R.E. Pulsed-dye laser treatment of leg telangiectasia: with and without simultaneous sclerotherapy. *J Dermatol Surg Oncol.* 1990;16(4):338–344. doi: 10.1111/j.1524-4725.1990.tb00045.x.
23. Meesters A.A., Pitassi L.H.U., Campos V., Wolkerstorfer A., Dierickx C.C. Transcutaneous laser treatment of leg veins. *Lasers Med Sci.* 2014;29(2):481–492. doi: 10.1007/s10103-013-1483-2.
24. Kern P. Pathophysiology of telangiectasias of the lower legs and its therapeutic implication: A systematic review. *Phlebology.* 2018;33(4):225–233. doi: 10.1177/0268355518756480.
25. Ramelet A.-A. Sclerotherapy in tumescent anesthesia of reticular veins and telangiectasias. *Dermatol Surg.* 2012;38(5):748–751. doi: 10.1111/j.1524-4725.2011.02287.x.
26. Schuller-Petrović S., Pavlović M.D., Schuller S., Schuller-Lukic B., Adamic M. Telangiectasias resistant to sclerotherapy are commonly connected to perforating vessel. *Phlebology.* 2013;28(6):320–323. doi: 10.1258/phleb.2012.012019.
27. Miyake R.K., Chi Y.-W., Franklin I.J., Ganesini S. State of the art on cryo-laser cryo-sclerotherapy in lower limb venous aesthetic treatment. *J Vasc Surg Venous Lymphat Disord.* 2020;8(5):893–895. doi: 10.1016/j.jvsv.2020.01.003.
28. Miyake R.K., Kikuchi R., Duarte F.H., Davidson J., Miyake H. Digital Vein Mapping Guiding laser and Injection sclerotherapy to treat telangiectasias and Feeder Veins: Report of 140 Cases. *Flebologia y Linfologia / Lecturas Vasculares.* 2009;4:569–576.
29. Mariani F., Bianchi V., Mancini S., Mancini S. Telangiectasias in Venous Insufficiency: Point of Reflux and Treatment Strategy. *Phlebology.* 2000;15(1):38–42. doi: 10.1177/026835550001500107.

## 19. ЭСТЕТИЧЕСКАЯ КОРРЕКЦИЯ РАСШИРЕННЫХ ВЕН РАЗЛИЧНЫХ ЧАСТЕЙ ТЕЛА

Расширение поверхностных вен различных частей тела может представлять серьезный косметический дефект и существенно влиять на психосоциальный статус человека. Причинами их расширения могут являться физическая (фитнес, спорт) или функциональная (лактация) нагрузка, а также перенесенные травмы, хирургические или косметологические вмешательства. Кроме того, усиление венозного рисунка в зоне декольте и на кистях рук может быть связано с естественным процессом старения кожи или атрофии подкожно-жировой клетчатки [1–3].

Для устранения расширенных сосудов с успехом применяются методики, используемые для лечения ТАЭ и ретикулярных вен нижних конечностей у пациентов с С1-клиническим классом ХЗВ, – склеротерапия, ЧЛК и минифлебэктомия. В то же время для каждой части тела имеются свои особенности. Отдельно отметим, что вне зависимости от зоны вмешательства пациент должен быть информирован о

сугубо косметических показаниях и обо всех имеющихся рисках подобных процедур, подписать ИДС [3]. Фотодокументация до и после является обязательным требованием.

Также следует помнить об определенной когорте людей, устранение вен у которых по косметическим показаниям необходимо ограничить, а именно: пациенты, желающие выполнить коррекцию минимальных отклонений от нормы и стремящиеся к «анатомическому совершенству», а не просто к улучшению своей внешности; пациенты, которые хотят проводить не эстетическую коррекцию, а подвергнуться большому количеству операций; больные, у которых имеются очевидные или диагностированные психические отклонения.

Обращаем внимание, что вмешательства на венах других локализаций имеют свои особенности и могут существенно отличаться от традиционных процедур при расширении ретикулярных вен и ТАЭ нижних конечностей. Поэтому врач обязан не только владеть необходимыми практическими навыками, но и обладать должной теоретической подготовкой, в том числе в отношении дифференциальной диагностики, прежде чем самостоятельно начинать заниматься лечением расширенных вен различных частей тела.

### 19.1. Расширение периорбитальных вен

Наиболее часто встречающейся локализацией расширенных поверхностных периорбитальных вен является нижнее веко, наружный угол глазной щели и височная область. Нередко эти вены выступают над кожей, приобретают извитой вид и обуславливают перманентную, усиливающуюся при физической нагрузке или к концу дня «синеву» нижнего века. Причины идиопатического расширения периорбитальных вен, не связанного с травмой или блокадой венозного оттока, неизвестны. Их выраженность может усиливаться с возрастом, а также после таких популярных косметических процедур, как биоревитализация и ботулинотерапия. Кроме того, усиление периорбитального венозного рисунка нередко происходит после различных пластических операций на лице и может быть следствием приема препаратов женских половых гормонов, результатом воздействия ультрафиолетовых лучей, а также побочным явлением программ, направленных на форсированное похудание [2, 4, 5].

Несмотря на потенциальные риски угрожающих зрению осложнений, склеротерапия периорбитальных вен доказала не только свою эффективность, но и безопасность в ряде клинических исследований. Не было отмечено каких-либо офтальмологических

или неврологических побочных эффектов. В отличие от нижних конечностей, кожные некрозы, мэттинг и гиперпигментации не наблюдались или были незначительными и проходили в кратчайшие сроки. Как правило, единственным нежелательным побочным явлением может быть локальный экхимоз, который бесследно рассасывается в течение 5–7 суток [2–4, 6, 7].

Сегодня нет утвержденного консенсуса в отношении концентраций и объемов склерозантов, необходимых для вен рассматриваемой локализации. Обычно применяются детергенты ТСН или ПОЛ в жидкой или микропенной формах в концентрациях от 0,5 до 1%, однако и другие препараты использовались для этих целей [2, 4, 6, 8]. Со своей стороны, мы рекомендуем минимизировать количество вводимого раствора, ограничивая его 0,3–0,5 мл [4, 6, 8].

С учетом организации кровотока на лице целесообразна пункция и введение склерозирующего препарата по направлению в сторону виска. Обязательным требованием является контроль расположения иглы в вене с помощью обратной тракции поршня и визуализации темной венозной крови в канюле, последующей стабилизацией шприца и медленное, под минимальным давлением введение склерозанта. Подобная техника значительно снижает риски внутриартериальной инъекции, хоть и не исключает ее полностью, а медленное введение обеспечивает продолжительный контакт препарата с эндотелием и предотвращает гипертензионный разрыв тонкостенных периорбитальных вен [2, 6, 8]. Окончательный результат можно оценить через 4–6 недель. При необходимости процедуру повторяют [4].

Кроме склеротерапии, для устранения вен на лице 1–2 мм в диаметре показали себя эффективными и безопасными лазеры Nd:YAG 1064 нм [9, 5, 10]. Минифлебэктомия также возможна для этих целей и может давать хорошие результаты при аккуратном исполнении [7, 11–14].

### 19.2. Телеангиэктазии лица

Лечением ТАЭ лица, как правило, в большей степени занимаются дерматологи, чем хирурги или сосудистые хирурги. Вмешательства на этой зоне требуют должной подготовки и могут существенно отличаться от процедур на нижних конечностях.

Красные линейные и древовидные ТАЭ часто возникают на носу, средней части щек и подбородке, особенно у людей со светлой кожей. Они могут представлять серьезную косметическую проблему для многих пациентов и, соответственно, являются частой причиной их обращения к врачу за эстетической коррекцией.

Несмотря на то что склеротерапия доказала свою эффективность и безопасность в ряде исследований, основным методом их устранения на сегодняшний день считается ЧЛК, и в том числе IPL [3, 6, 15, 16].

Размер и конфигурация ТАЭ будут определять оптимальные параметры лазерного излучения. Многочисленные исследования и большие серии случаев подтвердили эффективность и безопасность PDL 595 нм, KTP 532 нм, а также IPL с соответствующими фильтрами для удаления ТАЭ на лице с улучшением в среднем на 50–100% после 1–3 процедур [17–30].

Применение Nd:YAG 1064 нм также возможно для обсуждаемых целей, однако может быть связано с более высокой вероятностью побочных эффектов [10, 31–34]. Доступны ограниченные данные о возможности использования диодных лазеров 940–980 нм [23, 35, 36]. Длинноволновые технологии более предпочтительны для широких, глубже расположенных, синего цвета ТАЭ.

### 19.3. Расширение вен зоны декольте

В подавляющем большинстве случаев расширение поверхностных вен в зоне декольте связано с грудным вскармливанием или с различными инъекционными, или хирургическими вмешательствами на молочных железах. Склеротерапия расширенных вен этой области не вызывает каких-либо затруднений.

Аксессуары, выбор склерозанта и техника его введения не имеют принципиальных отличий от склеротерапии вен нижних конечностей при С1-клиническом классе ХЗВ. В то же время у ряда пациентов может возникнуть необходимость применения более концентрированных препаратов как в жидкой, так и в микропенной форме. Осложнения редки, однако возможны, в том числе образование язв в местах инъекций [3].

Минифлебэктомия также применима для вен рассматриваемой локализации [14]. Данные о ЧЛК ограничены, что не исключает возможность ее выполнения у тщательно отобранных пациентов [37].

### 19.4. Расширение вен кистей рук

Руки являются второй по значимости частью тела, на которую люди обращают внимание при визуальном контакте. После выполнения омолаживающих процедур на лице руки могут показать реальный возраст человека, а расширенные вены, согласно опросу пациентов, являются одним из наиболее значимых факторов, ответственных за это [38–40]. Кисти рук постоянно на виду, на них смотрят не только окружающие, но и сам человек. При этом у некоторых людей наличие расширенных вен верхних конечностей вызывает

существенный психоэмоциональный дискомфорт. Отметим, что в подавляющем большинстве случаев их расширение не является каким-либо заболеванием и не требует лечения с медицинской точки зрения. Причинами могут быть естественный процесс старения кожи, возрастная атрофия подкожно-жировой клетчатки, повышенная нагрузка на верхние конечности у молодых людей (физическая активность, подъем тяжестей), а также индивидуальные особенности строения венозной системы.

Наиболее значимым аспектом в отношении удаления вен на руках является потенциальная возможность ликвидации необходимых сосудов для последующего формирования артериовенозной фистулы в случае возникновения потребности в гемодиализе. Это обстоятельство является принципиальным ограничением в отношении широкого внедрения рассматриваемых процедур в ежедневную клиническую практику.

В то же время, когда расширенные вены верхних конечностей действительно представляют косметический дефект у психически здоровых пациентов, когда этот дефект существенно влияет на психосоциальный статус человека, снижает качество его жизни, когда пациент готов взять на себя все имеющиеся риски устранения этих вен, в доступной форме обговоренные с лечащим врачом и прописанные в ИДС, представляется оправданным их устранение хирургами, занимающимися лечением расширенных вен других локализаций.

Принципиально, чтобы врач осознавал необходимость удаления только наиболее выделяющихся вен и по максимуму старался сохранять все остальные. Кроме того, хирург должен также обладать знаниями и навыками проведения дифференциальной диагностики с различными видами ангиодисплазий, в том числе с макро- и микрофистулезными формами врожденных и приобретенных артериовенозных мальформаций [41–43].

Также пациенту стоит предметно объяснить о сокращении мест для внутривенных инъекций или забора крови. Несмотря на то что, как правило, устраняются только самые крупные вены, а также наличие других точек для пункции в случае форс-мажорных медицинских обстоятельств (подключичная, яремная вена, вены паха, стопы и т. д.), следует отказаться от вмешательства у пациентов с потенциальными проблемами с венозными доступами, а также у больных, которым по тем или иным причинам приходится часто сдавать кровь на анализы, проводить внутривенные инфузии, переливания и т.п.

Важным пунктом является подписание ИДС на проведение процедуры, в котором должны быть отражены не только рассматриваемые выше последствия утраты вен, но и все возможные осложнения и побочные эффекты. Пациент должен быть также информирован о возможных потенциальных сложностях реконструктивных операций при травматических ампутациях кистей рук/пальцев. К сожалению, такая ситуация в

**ТАБЛИЦА 15. Уровень рекомендаций для устранения расширенных вен различных частей тела**

Рекомендация	Уровень
Врач обязан не только владеть необходимыми практическими навыками, но и обладать должной теоретической подготовкой, в том числе в отношении дифференциальной диагностики, прежде чем самостоятельно начинать заниматься лечением расширенных вен различных частей тела	1C
Мы рекомендуем склеротерапию или ЧЛК лазером Nd:YAG 1064 нм для устранения расширенных периорбитальных вен	1B
В качестве альтернативы мы рекомендуем минифлебэктомиию для устранения расширенных периорбитальных вен	2aC
Мы рекомендуем использовать длинноимпульсный PDL 595 нм, KTP 532 нм или IPL для устранения телеангиэктазий лица	1A
В качестве альтернативы для устранения телеангиэктазий лица мы рекомендуем использовать Nd:YAG 1064 нм или диодные лазеры (940 нм или 980 нм)	1B
Мы рекомендуем склеротерапию, ЧЛК или минифлебэктомиию для устранения расширенных вен зоны декольте	2aC
Перед устранением расширенных вен верхних конечностей мы рекомендуем детальное, в доступной форме, предметное обсуждение с пациентом всех имеющихся рисков и последствий их устранения (в том числе потенциальных), объяснение всех возможных осложнений и побочных эффектов, подписание ИДС	1C
При разговоре с пациентом перед вмешательством мы рекомендуем максимально понять движущие им причины устранения расширенных вен верхних конечностей, постараться уберечь его от негативных последствий частичной утраты вен на руках	1C
Мы рекомендуем воздержаться от удаления расширенных вен верхних конечностей у пациентов с хроническими заболеваниями почек, с сахарным диабетом, с проблемой венозного доступа, а также у больных, которым по тем или иным причинам приходится часто сдавать кровь на анализы, проводить внутривенные инфузии, переливания и т. п.	1C
Мы рекомендуем удаление только наиболее выделяющихся вен верхних конечностей, стараться максимально сохранять все остальные вены	1C
Мы рекомендуем склеротерапию для устранения расширенных вен верхних конечностей	2aB
В качестве альтернативы мы рекомендуем минифлебэктомиию и эндовенозную лазерную облитерацию для устранения расширенных вен верхних конечностей	2aC

целом реальна, однако подробный ее разбор не имеет клинического смысла и носит скорее вероятностный характер.

Суммируя вышесказанное, при разговоре перед вмешательством врач должен не только максимально понять мотивацию пациента, но и во многом постараться уберечь его от негативных последствий частичной утраты вен на руках.

В качестве методов устранения расширенных вен верхних конечностей могут применяться минифлебэктомия, склеротерапия, а также эндовенозная лазерная облитерация. Преимуществом минифлебэктомии является ее селективность и возможность удалять только наиболее проблемные сегменты, сохраняя при этом все остальные участки, потенциально необходимые для сосудистого доступа [14, 44].

Эндовенозная лазерная облитерация также обладает высокой селективностью, однако возможна только при определенных анатомических условиях (прямой ход вены, подходящий диаметр, длина и т. п.). Кроме того, высокая себестоимость ограничивает ее применение [45].

Склеротерапия подходит для большинства пациентов с расширенными венами верхних конечностей. Ее эффективность и безопасность была доказана во многих исследованиях, в том числе на достаточно больших выборках [3, 46, 47]. Побочные эффекты, такие как гиперпигментации, мэттинг и кожные некрозы, редки. Однако, как и при любом другом вмешательстве, всегда существует риск развития казуистических осложнений, в том числе представляющих серьезную угрозу для конечности [48].

Применяются как жидкая, так и микропенная форма склерозантов. Несмотря на то что в некоторых исследованиях использовали ТСН 0,25–1% или ПОЛ 1% [38, 46], рядом авторов рекомендуются более концентрированные 3% детергенты, в том числе основываясь на результатах сравнительного анализа [3, 47].

#### ЦИТИРУЕМЫЕ ИСТОЧНИКИ

- Forrestal M., Neuhardt D. *Fundamentals of Phlebology*. 3<sup>rd</sup> ed. American College of Phlebology; 2014.
- Green D. Removal of periorcular veins by sclerotherapy. *Ophthalmology*. 2001;108(3):442–448. doi: 10.1016/S0161-6420(00)00384-5.
- Bowes L.E., Goldman M.P. Sclerotherapy of reticular and telangiectatic veins of the face, hands, and chest. *Dermatol Surg*. 2002;28(1):46–51. doi: 10.1046/j.1524-4725.2002.01154.x.
- Богачев В.Ю., Груша Я.О. Первый опыт склерооблитерации поверхностных периорбитальных вен. *Флебология*. 2010;4(2):17–22. Режим доступа: <https://mediasphera.ru/issues/flebologiya/2010/2/031997-6976201023/annotation>.
- Lai S.W., Goldman M.P. Treatment of facial reticular veins with dynamically cooled, variable spot-sized 1064 nm Nd:YAG laser. *J Cosmet Dermatol*. 2007;6(1):6–8. doi: 10.1111/j.1473-2165.2007.00256.x.
- Goldman M.P., Weiss R.A., Brody H.J., Coleman 3<sup>rd</sup> W.P., Fitzpatrick R.E. Treatment of facial telangiectasia with sclerotherapy, laser surgery, and/or electrodesiccation: a review. *J Dermatol Surg Oncol*. 1993;19(10):899–910. doi: 10.1111/j.1524-4725.1993.tb00976.x.
- Fante R.G., Goldman M.P. Removal of periorcular veins by sclerotherapy. *Ophthalmology*. 2001;108(3):433–434. doi: 10.1016/S0161-6420(00)00565-0.
- Goldman M., Weiss R., Guex J.-J., Partsch H., Perrin M., Ramelet A.-A. et al. *Sclerotherapy. Treatment of varicose and telangiectatic leg veins*. 6<sup>th</sup> ed. Elsevier; 2017. 464 p.
- Eremia S., Li C.Y. Treatment of face and face veins with a cryogen spray variable pulse width 1064-nm Nd:YAG laser – a prospective study of 47 patients. *J Cosmet Laser Ther*. 2001;3(3):147–153. doi: 10.1080/147641701753414960.
- Eremia S., Li C.Y. Treatment of face veins with a cryogen spray variable pulse width 1064 nm Nd:YAG Laser: a prospective study of 17 patients. *Dermatol Surg*. 2002;28(3):244–247. doi: 10.1046/j.1524-4725.2002.01217.x.
- Kersten R.C., Kulwin D.R. Management of cosmetically objectionable veins in the lower eyelids. *Arch Ophthalmol*. 1989;107(2):278–280. Available at: <https://jamanetwork.com/journals/jamaophthalmology/article-abstract/637687>.
- Weiss R.A., Ramelet A.-A. Removal of blue periorcular lower eyelid veins by ambulatory phlebectomy. *Dermatol Surg*. 2002;28(1):43–45. doi: 10.1046/j.1524-4725.2002.01189.x.
- Vigo R.L., Premoli J. Removal of periorcular eyelid veins by ambulatory phlebectomy with a regular crochet hook. *Ophthalmic Plast Reconstr Surg*. 2012;28(3):219–220. doi: 10.1097/IOP.0b013e318249d420.
- Ramelet A.-A. Phlebectomy. Technique, indications and complications. *Int Angiol*. 2002;21(2 Suppl.):46–51. Available at: <https://pubmed.ncbi.nlm.nih.gov/12515980/>.
- Adamić M., Pavlović M.D., Troilius Rubin A., Palmetun-Ekbäck M., Boixeda P. Guidelines of care for vascular lasers and intense pulsed light sources from the European Society for Laser Dermatology. *J Eur Acad Dermatol Venereol*. 2015;29(9):1661–1678. doi: 10.1111/jdv.13177.
- Srinivas C.R., Kumaresan M. Lasers for vascular lesions: standard guidelines of care. *Indian J Dermatol Venereol Leprol*. 2011;77(3):349–368. Available at: <https://ijdv.com/article.asp?issn=0378-6323;year=2011;volume=77;issue=3;epage=349;epage=368;aulast=Srinivas;type=0>.
- Nymann P., Hedelund L., Haedersdal M. Long-pulsed dye laser vs. intense pulsed light for the treatment of facial telangiectasias: a randomized controlled trial. *J Eur Acad Dermatol Venereol*. 2010;24(2):143–146. doi: 10.1111/j.1468-3083.2009.03357.x.
- Jørgensen G.F., Hedelund L., Haedersdal M. Long-pulsed dye laser versus intense pulsed light for photodamaged skin: a randomized split-face trial with blinded response evaluation. *Lasers Surg Med*. 2008;40(5):293–299. doi: 10.1002/lsm.20634.
- Alam M., Dover J.S., Arndt K.A. Treatment of facial telangiectasia with variable-pulse high-fluence pulsed-dye laser: comparison of efficacy with fluences immediately above and below the purpura threshold. *Dermatol Surg*. 2003;29(7):681–684; discussion 685. doi: 10.1046/j.1524-4725.2003.29181.x.
- Clementoni M.T., Gilardino P., Muti G.F., Signorini M., Pistorale A., Morselli P.G. et al. Facial telangiectasias: our experience in treatment with IPL. *Lasers Surg Med*. 2005;37(1):9–13. doi: 10.1002/lsm.20187.
- Uebelhoer N.S., Bogle M.A., Stewart B., Arndt K.A., Dover J.S. A split-face comparison study of pulsed 532-nm KTP laser and 595-nm pulsed dye laser in the treatment of facial telangiectasias and diffuse telangiectatic facial erythema. *Dermatol Surg*. 2007;33(4):441–448. doi: 10.1111/j.1524-4725.2007.33091.x.
- Karsai S., Roos S., Raulin C. Treatment of facial telangiectasia using a dual-wavelength laser system (595 and 1,064 nm): a randomized controlled trial with blinded response evaluation. *Dermatol Surg*. 2008;34(5):702–708. doi: 10.1111/j.1524-4725.2008.34131.x.
- Tierney E., Hanke C.W. Randomized controlled trial: Comparative efficacy for the treatment of facial telangiectasias with 532 nm versus 940 nm diodelaser. *Lasers Surg Med*. 2009;41(8):555–562. doi: 10.1002/lsm.20811.
- Tanghetti E.A. Split-face randomized treatment of facial telangiectasia comparing pulsed dye laser and an intense pulsed light handpiece. *Lasers Surg Med*. 2012;44(2):97–102. doi: 10.1002/lsm.21151.



25. Adrian R.M., Tanghetti E.A. Long pulse 532-nm laser treatment of facial telangiectasia. *Dermatol Surg.* 1998;24(1):71–74. doi: 10.1111/j.1524-4725.1998.tb04055.x.
26. Clark C., Cameron H., Moseley H., Ferguson J., Ibbotson S.H. Treatment of superficial cutaneous vascular lesions: experience with the KTP 532 nm laser. *Lasers Med Sci.* 2004;19(1):1–5. doi: 10.1007/s10103-004-0294-x.
27. West T.B., Alster T.S. Comparison of the long-pulse dye (590–595 nm) and KTP (532 nm) lasers in the treatment of facial and leg telangiectasias. *Dermatol Surg.* 1998;24(2):221–226. doi: 10.1111/j.1524-4725.1998.tb04140.x.
28. Bjerring P., Christiansen K., Troilius A. Intense pulsed light source for treatment of facial telangiectasias. *J Cosmet Laser Ther.* 2001;3(4):169–173. doi: 10.1080/14764170160260744.
29. Ross E.V., Uebelhoefer N.S., Domankevitz Y. Use of a novel pulse dye laser for rapid single-pass purpura-free treatment of telangiectasias. *Dermatol Surg.* 2007;33(12):1466–1469. doi: 10.1111/j.1524-4725.2007.33317.x.
30. Iyer S., Fitzpatrick R.E. Long-pulsed dye laser treatment for facial telangiectasias and erythema: evaluation of a single purpuric pass versus multiple subpurpuric passes. *Dermatol Surg.* 2005;31(8):898–903. doi: 10.1097/00042728-200508000-00002.
31. Ozyurt K., Colgecen E., Baykan H., Ozturk P., Ozkose M. Treatment of superficial cutaneous vascular lesions: experience with the long-pulsed 1064 nm Nd:YAG laser. *Scientific World Journal.* 2012;2012:197139. doi: 10.1100/2012/197139.
32. Bevin A.A., Parlette E.C., Domankevitz Y., Ross E.V. Variable-pulse Nd:YAG laser in the treatment of facial telangiectasias. *Dermatol Surg.* 2006;32(1):7–12. doi: 10.1111/1524-4725.2006.32001.
33. Sarradet D.M., Hussain M., Goldberg D.J. Millisecond 1064-nm neodymium:YAG laser treatment of facial telangiectasias. *Dermatol Surg.* 2003;29(1):56–58. doi: 10.1046/j.1524-4725.2003.29008.x.
34. Major A., Brazzini B., Campolmi P., Bonan P., Mavilia L., Ghersetich I. et al. Nd:YAG 1064 nm laser in the treatment of facial and leg telangiectasias. *J Eur Acad Dermatol Venereol.* 2001;15(6):559–565. doi: 10.1046/j.1468-3083.2001.00354.x.
35. Carniol P.J., Price J., Olive A. Treatment of telangiectasias with the 532-nm and the 532/940-nm diodelaser. *Facial Plast Surg.* 2005;21(2):117–119. Available at: <https://thieme-connect.com/products/ejournals/abstract/10.1055/s-2005-872412>.
36. Dudelzak J., Hussain M., Goldberg D.J. Vascular-specific laser wavelength for the treatment of facial telangiectasias. *J Drugs Dermatol.* 2009;8(3):227–229. Available at: <https://pubmed.ncbi.nlm.nih.gov/19271368/>.
37. Peterson J.D., Goldman M.P. Rejuvenation of the aging chest: a review and our experience. *Dermatol Surg.* 2011;37(5):555–571. doi: 10.1111/j.1524-4725.2011.01972.x.
38. Fabi S.G., Goldman M.P. Hand rejuvenation: a review and our experience. *Dermatol Surg.* 2012;38(7):1112–1127. doi: 10.1111/j.1524-4725.2011.02291.x.
39. Bains R.D., Thorpe H., Southern S. Hand aging: patients' opinions. *Plast Reconstr Surg.* 2006;117(7):2212–2218. doi: 10.1097/01.prs.0000218712.66333.97.
40. Butterwick K., Sadick M. Hand Rejuvenation Using a Combination Approach. *Dermatol Surg.* 2016;42(2):S108–S118. doi: 10.1097/DSS.0000000000000687.
41. Guevara C.J., Gonzalez-Araiza G., Kim S.K., Sheybani E., Darcy M.D. Sclerotherapy of Diffuse and Infiltrative Venous Malformations of the Hand and Distal Forearm. *Cardiovasc Intervent Radiol.* 2016;39(5):705–710. doi: 10.1007/s00270-015-1277-y.
42. Rochon P.J., Hill J.H., Smith M.T. Digital Ischemia during Sclerotherapy of an Arteriovenous Malformation. *Semin Intervent Radiol.* 2013;30(3):322–324. Available at: <https://thieme-connect.com/products/ejournals/abstract/10.1055/s-0033-1353486>.
43. Fu J., Liu Z., Chen X. Acral necrosis induced by sodium morrhuate sclerotherapy in infantile haemangioma: a case report. *J Hand Surg Eur Vol.* 2017;42(2):206–206. doi: 10.1177/1753193415621244.
44. Lee B.J. The role of sclerotherapy in abnormal varicose hand veins. *Plast Reconstr Surg.* 2000;106(1):227–229. doi: 10.1097/00006534-200007000-00057.
45. Shamma A.R., Guy R.J. Laser ablation of unwanted hand veins. *Plast Reconstr Surg.* 2007;120(7):2017–2024. doi: 10.1097/01.prs.0000287331.23007.01.
46. Tremaine A.M., Friedmann D.P., Goldman M.P. Foam sclerotherapy for reticular veins of the dorsal hands: a retrospective review. *Dermatol Surg.* 2014;40(8):892–898. doi: 10.1097/DSS.0000000000000076.
47. Duffy D.M., Garcia C., Clark R.E. The role of sclerotherapy in abnormal varicose hand veins. *Plast Reconstr Surg.* 1999;104(5):1474–1479; discussion 1480–1481. Available at: <https://pubmed.ncbi.nlm.nih.gov/10513934/>.
48. Andelman S.M., Walsh A.L., Rubin T.A., Hausman M.R. Acute Hand Ischemia Following Elective Venous Sclerotherapy for Dorsal Hand Varicose Veins. *J Hand Surg Am.* 2017;42(8):666.e1–666.e5. doi: 10.1016/j.jhsa.2017.03.018.

## 20. ЗАКЛЮЧЕНИЕ

Учитывая рост продолжительности жизни населения, косметическое устранение ретикулярных вен и ТАЭ становится все более востребованным среди пациентов. Несмотря на то что микросклеротерапия позволяет добиваться приемлемых результатов и по-прежнему рассматривается в качестве «золотого стандарта» для этих целей, наличие ее осложнений и побочных эффектов подталкивает профессиональное сообщество к поиску все новых лечебных процедур, а также к комбинации уже существующих методик.

Накопившиеся научные данные в отношении возможностей диагностики и лечения пациентов с С1-клиническим классом ХЗВ и отсутствие каких-либо регламентирующих документов на этот счет послужили причиной разработки Саморегулируемой организацией Ассоциацией «Национальная коллегия флебологов» клинических рекомендаций по лечению пациентов с ретикулярным варикозом и ТАЭ нижних конечностей, а также с расширением вен различных частей тела. Целью документа стало систематизировать существующую сегодня доказательную базу и предложить минимальные стандарты помощи при указанной патологии.

В тексте рекомендаций рассматриваются определения основных терминов эстетической флебологии, эпидемиология С1-клинического класса ХЗВ, этиология и патогенез, анатомия микроциркуляторного русла кожи, основные классификации, вопросы диагностики, общие подходы к лечению, концепция «питающих» вен и необходимость их устранения при вмешательствах на ТАЭ. Учитывая то, что технические аспекты микросклеротерапии и энергетические параметры при чрескожной лазерной коагуляции могут непосредственным образом определять их эффективность и безопасность, соответствующие разделы отведены всестороннему разбору указанных лечебных процедур. Кроме того, представлены результаты сравнительного анализа этих методик. Отдельно

приведена информация о других вмешательствах на ретикулярных венах и ТАЭ, таких как минифлебэктомия, термокоагуляция, а также о комбинированных методах лечения.

Принимая во внимание косметическую направленность помощи при С1-клиническом классе ХЗВ, подготовлен раздел о лечении наиболее часто встречающихся осложнений, способных существенно снизить эстетическую удовлетворенность пациента, – гиперпигментаций,

мэттинга и кожных некрозов, а также об устранении резистентных к предыдущим вмешательствам ТАЭ. Впервые предложены возможности эстетической коррекции расширенных вен различных частей тела.

Научные данные и рекомендации, представленные в этом документе, должны сочетаться с клиническим опытом врача и предпочтениями пациентов при выборе оптимальных подходов к диагностике и лечению рассматриваемой патологии.

### СПИСОК ЛИТЕРАТУРЫ / REFERENCES

- Богачев В.Ю. Склеротерапия. Шаг за шагом. Телангиэктазии. *Амбулаторная хирургия*. 2019;(1–2):52–58. doi: 10.21518/1995-1477-2019-1-2-52-58.
- Bogachev V.Yu. Sclerotherapy. Step by step. Telangiectasia. *Ambulatoornaya khirurgiya = Ambulatory Surgery (Russia)*. 2019;(1–2):52–58. (In Russ.) doi: 10.21518/1995-1477-2019-1-2-52-58.
- Богачев В.Ю., Болдин Б.В., Лобанов В.Н., Аркадан Н.Р., Ермак М.Ю. Адьювантная флеботропная терапия и ее влияние на провоспалительный ответ после склеротерапии. *Ангиология и сосудистая хирургия*. 2016;22(4):90–95. Режим доступа: <http://angiologia.ru/journals/angiolsurgery/2016/4/13.php>.
- Bogachev V.Yu., Boldin B.V., Lobanov V.N., Arkadan N.R., Ermak M.Yu. Adjuvant phlebotrophic therapy and its effect on anti-inflammatory response after sclerotherapy. *Angiologiya i sosudistaya khirurgiya = Angiology and Vascular Surgery*. 2016;22(4):90–95. (In Russ.) Available at: <http://angiologia.ru/journals/angiolsurgery/2016/4/13.php>
- Богачев В.Ю., Болдин Б.В., Туркин П.Ю. Детралекс-флебосклерозирующее лечение. Результаты национальной многоцентровой наблюдательной программы Vein Act Prolonged-C1. *Ангиология и сосудистая хирургия*. 2018;24(1):102–106. Режим доступа: <http://angiolsurgery.org/en/magazine/2018/1/12.htm>.
- Bogachev V.Yu., Boldin B.V., Turkin P.Yu. Detralex-phlebosclerosing treatment. results of the national multicenter follow up programme Vein Act Prolonged-C1. *Angiologiya i sosudistaya khirurgiya = Angiology and Vascular Surgery*. 2018;24(1):102–106. (In Russ.) Available at: <http://www.angiolsurgery.org/en/magazine/2018/1/12.htm>.
- Богачев В.Ю., Болдин Б.В., Туркин П.Ю., Лобанов В.Н. Местные препараты в лечении и снижении частоты развития нежелательных реакций после склеротерапии телеангиозектазов. *Ангиология и сосудистая хирургия*. 2019;25(4):102–107. doi: 10.33529/ANGIO2019405.
- Bogachev V.Iu., Boldin B.V., Turkin P.Iu., Lobanov V.N. Local drugs in treating and decreasing the incidence of adverse reactions after sclerotherapy of telangiectasia. *Angiologiya i sosudistaya khirurgiya = Angiology and Vascular Surgery*. doi: 10.33529/ANGIO2019405.
- Богачев В.Ю., Груша Я.О. Первый опыт склерооблитерации поверхностных периорбитальных вен. *Флебология*. 2010;4(2):17–22. Режим доступа: <https://mediasphera.ru/issues/flebologiya/2010/2/031997-6976201023/annotation>.
- Bogachev V.Yu., Grusha YA.O. The first experience with sclerotherapy of superficial periorbital veins. *Flebologiya*. 2010;4(2):17–22. (In Russ.) Available at: <https://mediasphera.ru/issues/flebologiya/2010/2/031997-6976201023/annotation>.
- Бурлева Е.П., Бурлева Н.А. Российская обсервационная программа СПЕКТР: анализ возрастной структуры пациентов с хроническими заболеваниями вен. *Ангиология и сосудистая хирургия*. 2013;19(2):67–72. Режим доступа: <http://angiolsurgery.org/magazine/2013/2/8.htm>.
- Burleva E.P., Burleva N.A. Russian observational programme SPEKTR: analysis of age-specific structure of patients with chronic venous diseases. *Angiologiya i sosudistaya khirurgiya = Angiologists and Vascular Surgeons*. 2013;19(2):67–72. (In Russ.) Available at: <http://www.angiolsurgery.org/magazine/2013/2/8.htm>.
- Бурлева Е.П., Эктова М.В., Беленцов С.М., Чукин С.А., Макаров С.Е., Веселов Б.А. Лечение телеангиэктазий нижних конечностей методом термокоагуляции с использованием аппарата ТС-3000. *Амбулаторная хирургия*. 2018;(1–2):72–79. doi: 10.21518/1995-14772018-1-2-72-79.
- Burleva E.P., Ektova M.V., Belentsov S.M., Chukin S.A., Makarov S.E., Veselov B.A. Treatment of lower extremity telangiectasias by thermocoagulation method using TS-3000 apparatus. *Ambulatoornaya khirurgiya = Ambulatory Surgery (Russia)*. 2018;(1–2):72–79. (In Russ.) doi: 10.21518/1995-14772018-1-2-72-79.
- Бутов Ю.С., Демина О.М. К вопросу о лазерной терапии телеангиэктазий. *Российский журнал кожных и венерических болезней*. 2006;(2):53–57. Режим доступа: <https://elibrary.ru/item.asp?id=9196560>.
- Butov Yu.S., Demina O.M. Revisiting laser therapy of telangiectasias. *Rossiyskiy Zhurnal Kozhnyh i Venericheskikh Bolezney = Russian Journal Of Skin And Venereal Diseases*. 2006;(2):53–57. (In Russ.) Available at: <https://elibrary.ru/item.asp?id=9196560>.
- Волков А.С., Дибиров М.Д., Шиманко А.И., Рыбаков Г.С., Цуранов С.В., Тюрин Д.С. и др. Лазерная чрескожная коагуляция телеангиэктазий лица и нижних конечностей. *Флебология*. 2019;13(1):52–59. doi: 10.17116/flebo20191301152.
- Volkov A.S., Dibirov M.D., Shimanko A.I., Rybakov G.S., Tsuranov S.V., Tyurin D.S. et al. Laser Percutaneous Photocoagulation of Facial and Lower Extremities Telangiectasia. *Flebologiya*. 2019;13(1):52–59. (In Russ.) doi: 10.17116/flebo20191301152.
- Ливандовский Ю.А., Павлова О.Ю. Телеангиэктазии. *Клиническая дерматология и венерология*. 2010;8(5):6–15. Режим доступа: <https://mediasphera.ru/issues/klinicheskaya-dermatologiya-i-venerologiya/2010/5/031997-2849201051>.
- Livandovskiy Yu.A., Pavlova O.Iu. Telangiectasia. *Klinicheskaya dermatologiya i venerologiya = Russian Journal of Clinical Dermatology and Venereology*. 2010;8(5):6–15. (In Russ.) Available at: <https://mediasphera.ru/issues/klinicheskaya-dermatologiya-i-venerologiya/2010/5/031997-2849201051>.
- Лобастов К.В. Значение микроциркуляторных нарушений в развитии симптомов хронического заболевания вен и возможности их фармакологической коррекции. *Флебология*. 2020;14(1):30–39. doi: 10.17116/flebo20201401130.
- Lobastov K.V. Impact of Microcirculatory Disorders on the Symptoms of Chronic Venous Disease and Their Pharmacological Correction. *Flebologiya = Journal of Venous Disorders*. 2020;14(1):30–39. (In Russ.) doi: 10.17116/flebo20201401130.
- Лобастов К.В., Бондарчук Д.В., Борсук Д.А., Бредихин Р.А., Букина О.В., Панков А.С. и др. Диагностика и лечение хронической обструкции: согласованное мнение российских экспертов (Часть 1). *Хирург*. 2020;(5–6):5–37. doi: 10.33920/med-15-2003-01.
- Lobastov K.V., Bondarchuk D.V., Borsuk D.A., Bredikhin R.A., Bukina O.V., Pankov A.S. et al. Diagnosis and treatment of chronic venous obstruction: consensus statement of the Russian experts (part 1). *Khirurg = Surgeon*. 2020;(5–6):5–37. (In Russ.) doi: 10.33920/med-15-2003-01.
- Опросник по экспертизе и аттестации руководств. The AGREE Collaboration. September 2001. 26 с. Режим доступа: [https://agree-trust.org/wp-content/uploads/2013/06/AGREE\\_Instrument\\_Russian.pdf](https://agree-trust.org/wp-content/uploads/2013/06/AGREE_Instrument_Russian.pdf).

Appraisal of Guidelines for Research & Evaluation (AGREE) Instrument. The AGREE Collaboration. September 2001. 26 p. (In Russ.) Available at: [https://agreetrust.org/wp-content/uploads/2013/06/AGREE\\_Instrument\\_Russian.pdf](https://agreetrust.org/wp-content/uploads/2013/06/AGREE_Instrument_Russian.pdf).

Пономарева А.А. Традиционные и современные представления о кровоснабжении кожи. *Журнал фундаментальной медицины и биологии*. 2018;(2):34–44. Режим доступа: <http://rostgmu.ru/wp-content/uploads/2018/06/ЖФМиБ-2018-№2-3.pdf>.

Ponomareva A.A. Traditional and modern ideas about blood supply to skin. *Zhurnal fundamentalnoy meditsiny i biologii = Journal of Fundamental Medicine and Biology*. 2018;(2):34–44. (In Russ.) Available at: <http://rostgmu.ru/wp-content/uploads/2018/06/ЖФМиБ-2018-№2-3.pdf>.

Реброва О.Ю. О трех способах подготовки клинических рекомендаций. Инструменты ADAPTE и AGREE GRS. *Проблемы эндокринологии*. 2019;65(3):197–203. doi: 10.14341/probl10100. Rebrova O.Yu. Three ways to develop clinical guidelines. ADAPTE and AGREE GRS procedures. *Problemy ehndokrinologii = Problems of Endocrinology*. 2019;65(3):197–203. (In Russ.) doi: 10.14341/probl10100.

Савельев В.С., Кириенко А.И., Золотухин И.А., Селиверстов С.Е. Проспективное обсервационное исследование СПЕКТР: регистр пациентов с хроническими заболеваниями вен нижних конечностей. *Флебология*. 2012;6(1):4–9. Режим доступа: <https://www.mediasphera.ru/issues/flebologiya/2012/1/031997-6976201211/annotation>.

avelev V.S., Kirienko A.I., Zolotukhin I.A., Seliverstov E.I. Prospective observational study SPECTRUM: the registry of patients with chronic venous diseases. *Flebologiya = Flebologiya. Journal of Venous Disorders*. 2012;6(1):4–9. (In Russ.) Available at: <https://mediasphera.ru/issues/flebologiya/2012/1/031997-6976201211/annotation>.

Синицын А.А., Букина О.В. Сравнение глюкозы и тетрадецилсульфата натрия для склеротерапии телеангиэктазий: проспективное рандомизированное клиническое исследование. Тезисы докладов Ежегодной флебологической конференции «Белые ночи», 24–25 мая 2019 г., Санкт-Петербург. *Флебология*. 2019;13(2):166–184. Available at: <https://elibrary.ru/item.asp?id=38245150>.

Sinityn A.A., Bukina O.V. Glucose versus sodium tetradecyl sulphate for sclerotherapy of telangiectasias: a prospective randomized clinical trial. Abstracts of Conference of Phlebologists “White Nights”, 24–25 May 2019, Saint Petersburg. *Flebologiya = Journal of Venous Disorders*. 2019;13(2):166–184. Available at: <https://library.ru/item.asp?id=38245150>.

Стандарты и правила Саморегулируемой организации Ассоциации «Национальная коллегия флебологов». *Амбулаторная хирургия*. 2020;(1–2):125–144. doi: 10.21518/1995-1477-2019-3-4-125-144. Standards and regulations of a self-regulating organization “The National College of Phlebology (Russia)”. *Ambulatornaya khirurgiya = Ambulatory Surgery (Russia)*. 2020;(1–2):125–144. (In Russ.) doi: 10.21518/1995-1477-2019-3-4-125-144.

Стойко Ю.М., Кириенко А.И., Затевахин И.И., Покровский А.В., Карпенко А.А., Золотухин И.А. и др. Российские клинические рекомендации по диагностике и лечению хронических заболеваний вен. *Флебология*. 2018;12(3):146–240. doi: 10.17116/flebo20187031146. Stoyko Yu.M., Kirienko A.I., Zatevakhin I.I., Pokrovskiy A.V., Karpenko A.A., Zolotukhin I.A. et al. Diagnostics and Treatment of Chronic Venous Disease: Guidelines of Russian Phlebological Association. *Flebologiya = Journal of Venous Disorders*. 2018;12(3):146–240. doi: 10.17116/flebo20187031146.

Цуканов Ю.Т., Цуканов А.Ю., Баженов В.Н., Корниенко И.Ф. Телеангиэктазии и ретикулярный варикоз у женщин: особенности течения и показания к лечению. *Флебология*. 2010;1(1):34–38. Режим доступа: <https://elibrary.ru/item.asp?id=15626112>. Tsukanov Yu.T., Tsukanov A.Yu., Bazhenov V.N., Kornienko I.F. Telangiectasias and reticular varicosis in women: clinical features and indications for treatment. *Flebologiya = Flebologiya*. 2010;(1):34–38. (In Russ.) Available at: <https://elibrary.ru/item.asp?id=15626112>.

Шайдаков Е.В., Бубнова Н.А., Сабельников В.В., Сорока В.В., Богачев В.Ю., Сапелкин С.В., и др. Санкт-Петербургский венозный форум и его роль в развитии российской флебологии. *Ангиология и сосудистая*

*хирургия*. 2020;26(3):74–80. Режим доступа: <https://elibrary.ru/item.asp?id=43878779>.

Shaydakov E.V., Bubnova N.A., Sabelnikov V.V., Soroka V.V., Bogachev V.Yu., Sapelkin S.V. et al. Saint Petersburg venous forum and its role in development of rassian phlebology. *Angiologiya i sosudistaya khirurgiya = Angiologists and Vascular Surgeons*. 2020;26(3):74–80. (In Russ.) Available at: <https://elibrary.ru/item.asp?id=43878779>.

Adamić M., Pavlović M.D., Troilius Rubin A., Palmetun-Ekback M., Boixeda P. Guidelines of care for vascular lasers and intense pulsed light sources from the European Society for Laser Dermatology. *J Eur Acad Dermatol Venereol*. 2015;29(9):1661–1678. doi: 10.1111/jdv.13177.

Adamic M., Troilius A., Adatto M., Drosner M., Dahmane R. Vascular lasers and IPLS: guidelines for care from the European Society for Laser Dermatology (ESLD). *J Cosmet Laser Ther*. 2007;9(2):113–124. doi: 10.1080/14764170701280693.

Adrian R.M., Tanghetti E.A. Long pulse 532-nm laser treatment of facial telangiectasia. *Dermatol Surg*. 1998;24(1):71–74. doi: 10.1111/j.1524-4725.1998.tb04055.x.

Ai D., Yang J., Fan J., Zhao Y., Song X., Shen J. et al. Augmented reality based real-time subcutaneous vein imaging system. *Biomed Opt Express*. 2016;7(7):2565–2585. doi: 10.1364/BOE.7.002565.

Alam M., Dover J.S., Arndt K.A. Treatment of facial telangiectasia with variable-pulse high-fluence pulsed-dyelaser: comparison of efficacy with fluences immediately above and below the purpura threshold. *Dermatol Surg*. 2003;29(7):681–684; discussion 685. doi: 10.1046/j.1524-4725.2003.29181.x.

Alam M., Warycha M. Complications of lasers and light treatments. *Dermatol Ther*. 2011;24(6):571–580. doi: 10.1111/j.1529-8019.2012.01476.x.

Albanese A.R., Albanese A.M., Albanese E.F. Lateral subdermic varicose vein system of the legs. Its surgical treatment by the chiseling tube method. *Vasc Surg*. 1969;3(2):81–89. doi: 10.1177/153857446900300205.

Allegra C., Antignani P.L., Bergan J.J., Carpentier P.H., Coleridge-Smith P., Cornu-Thénard A. et al. International Union of Phlebology Working Group. The “C” of CEAP: suggested definitions and refinements: an International Union of Phlebology conference of experts. *J Vasc Surg*. 2003;37(1):129–131. doi: 10.1067/mva.2003.47.

Alòs J., Carreño P., López J.A., Estadella B., Serra-Prat M., Marinello J. Efficacy and safety of sclerotherapy using polidocanol foam: a controlled clinical trial. *Eur J Vasc Endovasc Surg*. 2006;31(1):101–107. doi: 10.1016/j.ejvs.2005.08.018.

Alster T.S., Khoury R.R. Treatment of laser complications. *Facial Plast Surg*. 2009;25(5):316–323. Available at: <https://thieme-connect.com/products/ejournals/abstract/10.1055/s-0029-1243080>.

Altshuler G.B., Anderson R.R., Manstein D., Zenzie H.H., Smirnov M.Z. Extended theory of selective photothermolysis. *Lasers Surg Med*. 2001;29(5):416–432. doi: 10.1002/lsm.1136.

Andelman S.M., Walsh A.L., Rubin T.A., Hausman M.R. Acute Hand Ischemia Following Elective Venous Sclerotherapy for Dorsal Hand Varicose Veins. *J Hand Surg Am*. 2017;42(8):666.e1–666.e5. doi: 10.1016/j.jhva.2017.03.018.

Anderson R.R., Parrish J.A. Selective photothermolysis: precise microsurgery by selective absorption of pulsed radiation. *Science*. 1983;220(4596):524–527. Available at: <https://science.sciencemag.org/content/220/4596/524>.

Anderson R.R., Parrish J.A. The optics of human skin. *J Invest Dermatol*. 1981;77(1):13–19. doi: 10.1111/1523-1747.ep12479191.

Apperti M., Furino E., Sellitti A., Quarto G. The use of transillumination as a rational approach to sclerotherapy and endovascular laser ablation of varices. Results in the use of an original instrument. *Ann Ital Chir*. 2016;87:396–399. Available at: <https://pubmed.ncbi.nlm.nih.gov/27681276/>.

Bains R.D., Thorpe H., Southern S. Hand aging: patients' opinions. *Plast Reconstr Surg*. 2006;117(7):2212–2218. doi: 10.1097/01.prs.0000218712.66333.97.



- Barton J.K., Frangineas G., Pummer H., Black J.F. Cooperative phenomena in two-pulse, two-color laser photocoagulation of cutaneous blood vessels. *Photochem Photobiol.* 2001;73(6):642–650. doi: 10.1562/0031-8655(2001)0730642CPTPT2.0.CO;2.
- Bäumler W., Ulrich H., Hartl A., Landthaler M., Shafirstein G. Optimal parameters for the treatment of leg veins using Nd:YAG lasers at 1064 nm. *Br J Dermatol.* 2006;155(2):364–371. doi: 10.1111/j.1365-2133.2006.07314.x.
- Beasley K.L., Weiss R.A., Weiss M.A., Munavalli G. Treatment of postsclerotherapy hyperpigmentation with a novel Q-switched combination 532/1,064 nm Nd:YAG laser. *Lasers Med Surg.* 2004;34(16 Suppl.):15.
- Bencini P.L., Tourlaki A., De Giorgi V., Galimberti M. Laser use for cutaneous vascular alterations of cosmetic interest. *Dermatol Ther.* 2012;25(4):340–351. doi: 10.1111/j.1529-8019.2012.01463.x.
- Benigni J.P., Bihari I., Rabe E., Uhl J.F., Partsch H., Cornu-Thenard A. et al. Venous symptoms in C0 and C1 patients: UIP consensus document. *Int Angiol.* 2013;32(3):261–215. Available at: <https://pubmed.ncbi.nlm.nih.gov/22990502/>.
- Benigni J.P., Bihari I., Rabe E., Uhl J.F., Partsch H., Cornu-Thenard A. et al. Venous symptoms in C0 and C1 patients: UIP consensus document. *Int Angiol.* 2013;32(3):261–265. Available at: <https://pubmed.ncbi.nlm.nih.gov/23711678/>.
- Benigni J.P., Sadoun S., Thirion V., Sica M., Demagry A., Chahim M. Telangiectases and reticular veins treatment with a 0.25% aetoxiscroderol foam. Presentation of a pilot study. *Phlébologie.* 1999;52(3):283–390.
- Bernstein E.F., Lee J., Lowery J., Brown D.B., Geronemus R., Lask G. et al. Treatment of spider veins with the 595 nm pulsed-dye laser. *J Am Acad Dermatol.* 1998;39(5):746–750. doi: 10.1016/S0190-9622(98)70047-7.
- Bernstein E.F., Noyaner-Turley A., Renton B. Treatment of spider veins of the lower extremity with a novel 532 nm KTP laser. *Lasers Surg Med.* 2014;46(2):81–88. doi: 10.1002/lsm.22178.
- Bertanha M., Jaldin R.G., Moura R., Pimenta R.E.F., Mariúba J.V.O., Filho C.E.P.L. et al. Sclerotherapy for reticular veins in the lower limbs: a triple-blind randomized clinical trial. *JAMA Dermatol.* 2017;153(12):1249–1255. doi: 10.1001/jamadermatol.2017.3426.
- Bertanha M., Jaldin R.G., Moura R., Pimenta R.E.F., Mariúba J.V.O., Lucio Filho C.E.P. et al. Sclerotherapy for reticular veins in the lower limbs: a triple-blind randomized clinical trial. *JAMA Dermatol.* 2017;153(12):1249–1255. doi: 10.1001/jamadermatol.2017.3426.
- Bevin A.A., Parlette E.C., Domankevitz Y., Ross E.V. Variable-pulse Nd:YAG laser in the treatment of facial telangiectasias. *Dermatol Surg.* 2006;32(1):7–12. doi: 10.1111/1524-4725.2006.32001.
- Biegeleisen K. Primary lower extremity telangiectasias—relationship of size to color. *Angiology.* 1987;38(10):760–768. doi: 10.1177/000331978703801006.
- Bihari I., Magyar E. Microshunt histology in telangiectasias. *Int J Angiol.* 1999;8(2):98–101. Available at: <https://thieme-connect.com/products/ejournals/abstract/10.1007/BF01616823>.
- Bihari I., Magyar E. Reasons for ulceration after injection treatment of telangiectasia. *Dermatol Surg.* 2001;27(2):133–136. doi: 10.1046/j.1524-4725.2001.00298.x.
- Bihari I., Muranyi A., Bihari P. Laser-doppler examination shows high flow in some common telangiectasias of the lower limb. *Dermatol Surg.* 2005;31(4):388–390. doi: 10.1111/j.1524-4725.2005.31102.
- Bihari I., Tornoci L., Bihari P. Epidemiological study on varicose veins in Budapest. *Phlebology.* 2012;27(2):77–81. doi: 10.1258/phleb.2011.010063.
- Bjerring P., Christiansen K., Troilius A. Intense pulsed light source for treatment of facial telangiectasias. *J Cosmet Laser Ther.* 2001;3(4):169–173. doi: 10.1080/14764170160260744.
- Bogachev V.Y. Benefits of MPFF in combination with sclerotherapy. *Phlebology.* 2019;26(2):54–59. Available at: <https://phlebology.org/benefits-of-mpff-in-combination-with-sclerotherapy/>
- Bogachev V.Y., Boldin B.V., Lobanov V.N. Benefits of micronized purified flavonoid fraction as adjuvant therapy on inflammatory response after sclerotherapy. *Int Angiol.* 2018;37(1):71–78. doi: 10.23736/S0392-9590.17.03868-8.
- Bogachev V.Y., Boldin B.V., Turkin P.Y. Administration of Micronized Purified Flavonoid Fraction During Sclerotherapy of Reticular Veins and Telangiectasias: Results of the National, Multicenter, Observational Program VEIN ACT PROLONGED-C1. *Adv Ther.* 2018;35(7):1001–1008. doi: 10.1007/s12325-018-0731-z.
- Böhler-Sommeregger K., Karnel F., Schuller-Petrovic S., Santler R. Do telangiectases communicate with the deep venous system? *J Dermatol Surg Oncol.* 1992;18(5):403–406. doi: 10.1111/j.1524-4725.1992.tb03693.x.
- Bowes L.E., Goldman M.P. Sclerotherapy of reticular and telangiectatic veins of the face, hands, and chest. *Dermatol Surg.* 2002;28(1):46–51. doi: 10.1046/j.1524-4725.2002.01154.x.
- Brandão M.L., Mustafá A.M.M., Costa J.L. Glucose as a cause of and treatment for cutaneous necrosis. *J Vasc Bras.* 2018;17(4):341–347. doi: 10.1590/1677-5449.004818.
- Braverman I.M. The cutaneous microcirculation. *J Invest Dermatol Symp Proc.* 2000;5(1):3–9. doi: 10.1046/j.1087-0024.2000.00010.x.
- Braverman I.M., Keh-Yen A. Ultrastructure of the human dermal microcirculation. IV. Valve-containing collecting veins at the dermal-subcutaneous junction. *J Invest Dermatol.* 1983;81(5):438–442. doi: 10.1111/1523-1747.ep12522612.
- Breu F.X., Guggenbichler S., Wollmann J.C. 2<sup>nd</sup> European consensus meeting on foam sclerotherapy 2006, Tegernsee, Germany. *Vasa.* 2008;37(71 Suppl.):1–29. Available at: <https://pubmed.ncbi.nlm.nih.gov/18426039/>
- Brouwers M.C., Kho M.E., Browman G.P., Burgers J.S., Cluzeau F., Feder G. et al. AGREE Next Steps Consortium. AGREE II: advancing guideline development, reporting and evaluation in health care. *CMAJ.* 2010;182(18):E839–E842. Available at: [www.cmaj.ca/cgi/content/full/cmaj.090449/DC1](http://www.cmaj.ca/cgi/content/full/cmaj.090449/DC1).
- Brunnberg S., Lorenz S., Landthaler M., Hohenleutner U. Evaluation of the long pulsed high fluence alexandrite laser therapy of leg telangiectasia. *Lasers Surg Med.* 2002;31(5):359–362. doi: 10.1002/lsm.10117.
- Bugiantella W., Bovani B., Zini F. Endovenous and perivenous 808-nm laser treatment of lower limb collateral, reticular and telangiectatic veins. *J Cosmet Laser Ther.* 2017;19(1):30–35. doi: 10.1080/14764172.2016.1247967.
- Buscher B.A., McMeekin T.O., Goodwin D. Treatment of leg telangiectasia by using long-pulse dye laser at 595 nm with and without dynamic cooling device. *Lasers Surg Med.* 2000;27(2):171–175. doi: 10.1002/1096-9101(2000)27:2<171::AID-LSM9>3.0.CO;2-V.
- Bush R., Bush P. Histological findings correlated with clinical outcomes in telangiectasia treated with ohmic thermolysis and 940 nm laser. *J Cosmet Dermatol.* 2018;17(5):779–782. doi: 10.1111/jocd.12761.
- Bustos L.L., Fronck A., Lopez-Kapke L., Henriquez J.A. Nonvisible insufficient subcutaneous reticular venous plexus can be observed through the skin using a new illumination method. *Dermatol Surg.* 2010;36(2 Suppl.):1046–1049. doi: 10.1111/j.1524-4725.2010.01471.x.
- Butterwick K., Sadick N. Hand Rejuvenation Using a Combination Approach. *Dermatol Surg.* 2016;42(2):S108–S118. doi: 10.1097/DSS.0000000000000687.
- Carniol P.J., Price J., Olive A. Treatment of telangiectasias with the 532-nm and the 532/940-nm diode laser. *Facial Plast Surg.* 2005;21(2):117–119. Available at: <https://thieme-connect.com/products/ejournals/abstract/10.1055/s-2005-872412>.
- Carpentier P.H., Cornu-Thénard A., Uhl J.F., Partsch H., Antignani P.L.; Société Française de Médecine Vasculaire; European Working Group on the Clinical Characterization of Venous Disorders. Appraisal of the information content of the C classes of CEAP clinical classification of chronic venous disorders: a multicenter evaluation of 872 patients. *J Vasc Surg.* 2003;37(4):827–833. doi: 10.1067/mva.2003.147.



- Cavezzi A., Labropoulos N., Partsch H., Ricci S., Caggiati A., Myers K. et al., UIP. Duplex ultrasound investigation of the veins in chronic venous disease of the lower limbs – UIP consensus document. Part II. Anatomy. *Vasa*. 2007;36(1):62–71. doi: 10.1024/0301-1526.36.1.62.
- Cavezzi A., Parsi K. Complications of foam sclerotherapy. *Phlebology*. 2012;27(1 Suppl.):46–51. doi: 10.1258/phleb.2012.012s09.
- Cavezzi A., Tessari L. Foam sclerotherapy techniques: different gases and methods of preparation, catheter versus direct injection. *Phlebology*. 2009;24(6):247–251. doi: 10.1258/phleb.2009.009061.
- Chen J., Liu Y.R., Sun Y.D., Liu C., Zhuo S.Y., Li K. et al. The risk of bacteria in foam sclerotherapy: does the condition of the air in outpatient vs. operating rooms make a difference? *Br J Dermatol*. 2014;171(6):138–139. doi: 10.1111/bjd.13089.
- Cheng Y.J., Liu Z.H., Yao F.J., Zeng W.T., Zheng D.D., Dong Y.G. et al. Current and former smoking and risk for venous thromboembolism: a systematic review and meta-analysis. *PLoS Med*. 2013;10(9):e1001515. doi: 1371/journal.pmed.1001515.
- Chess C. Prospective study on combination diode laser and radiofrequency energies (ELOS) for the treatment of leg veins. *J Cosmet Laser Ther*. 2004;6(2):86–90. doi: 10.1080/14764170410032569.
- Christiansen K., Drosner M., Bjerring P. Optimized settings for Nd:YAG laser treatments of leg telangiectasias. *J Cosmet Laser Ther*. 2015;17(2):69–76. doi: 10.3109/14764172.2014.988729.
- Cisneros J.L., Del Rio R., Palou J. Sclerosis and the Nd:YAG, Q-switched laser with multiple frequency for treatment of telangiectasies, reticular veins, and residual pigmentation. *Dermatol Surg*. 1998;24(10):1119–1123. doi: 10.1111/j.1524-4725.1998.tb04084.x.
- Clark C., Cameron H., Moseley H., Ferguson J., Ibbotson S.H. Treatment of superficial cutaneous vascular lesions: experience with the KTP 532 nm laser. *Lasers Med Sci*. 2004;19(1):1–5. doi: 10.1007/s10103-004-0294-x.
- Clementoni M.T., Gilardino P., Muti G.F., Signorini M., Pistorale A., Morselli P.G. et al. Facial telangiectasias: our experience in treatment with IPL. *Lasers Surg Med*. 2005;37(1):9–13. doi: 10.1002/lsm.20187.
- Coleridge-Smith P., Labropoulos N., Partsch H., Myers K., Nicolaidis A., Cavezzi A., UIP. Duplex ultrasound investigation of the veins in chronic venous disease of the lower limbs – UIP consensus document. Part I. Basic principles. *Vasa*. 2007;36(1):53–61. doi: 10.1024/0301-1526.36.1.53.
- Coles C.M., Werner R.S., Zelicson B.D. Comparative pilot study evaluating the treatment of leg veins with long pulse Nd:YAG laser and sclerotherapy. *Lasers Surg Med*. 2002;30(2):154–159. doi: 10.1002/lsm.10028.
- Conrad P., Malouf G.M., Stacey M.C. The Australian polidocanol (aethoxysklerol) study. Results at 2 years. *Dermatol Surg*. 1995;21(4):334–336. doi: 10.1111/j.1524-4725.1995.tb00184.x.
- Crippa A., Menegatti E., Zini F., Tessari L., Taibi A., Maietti E. et al. Safety and short-term efficacy of telangiectasia treatment by means of an innovative combination of 532 and 808 nm transdermal diode laser. *Phlebology*. 2019;34(10):715–720. doi: 10.1177/0268355519841999.
- Davis L.T., Duffy D.M. Determination of incidence and risk factors for postsclerotherapy telangiectatic matting of the lower extremity: a retrospective analysis. *J Dermatol Surg Oncol*. 1990;16(4):327–330. doi: 10.1111/j.1524-4725.1990.tb00043.x.
- De Faria J.L., Moraes I.N. Histopathology of the telangiectasia associated with varicose veins. *Dermatologica*. 1963;127:321–319. doi: 10.1159/000254877.
- De Roos K.-P., Groen L., Leenders A. Foam sclerotherapy: investigating the need for sterile air. *Dermatol Surg*. 2011;37(8):1119–1124. doi: 10.1111/j.1524-4725.2011.02044.x.
- De Souza M.D., Cyrino F., Mayall M.R., Virgini-Magalhães C.E., Sicuro F.L., de Carvalho J.J. et al. Beneficial effects of the micronized purified flavonoid fraction (MPFF, Daflon® 500 mg) on microvascular damage elicited by sclerotherapy. *Phlebology*. 2016;31(1):50–56. doi: 10.1177/0268355514564414.
- Dover J.S., Sadick N.S., Goldman M.P. The role of lasers and light sources in the treatment of leg veins. *Dermatol Surg*. 1999;25(4):328–336. doi: 10.1046/j.1524-4725.1999.08227.x.
- Dover J.S., Sadick N.S., Goldman M.P. The role of lasers and light sources in the treatment of leg veins. *Dermatol Surg*. 1999;25(4):328–335. doi: 10.1046/j.1524-4725.1999.08227.x.
- Dragicic N., Maibach H.I. (eds.). *Percutaneous penetration enhancers: chemical methods in penetration enhancement*. Berlin – Heidelberg: Springer-Verlag; 2016, pp. 263–282. doi: 10.1007/978-3-662-47039-8.
- Dudelzak J., Hussain M., Goldberg D.J. Vascular-specific laser wavelength for the treatment of facial telangiectasias. *J Drugs Dermatol*. 2009;8(3):227–229. Available at: <https://pubmed.ncbi.nlm.nih.gov/19271368/>.
- Duffy D.M., Garcia C., Clark R.E. The role of sclerotherapy in abnormal varicose hand veins. *Plast Reconstr Surg*. 1999;104(5):1474–1481. Available at: <https://pubmed.ncbi.nlm.nih.gov/10513934/>.
- Engelhorn C.A., Engelhorn A.L., Cassou M.F., Salles-Cunha S. Patterns of saphenous venous reflux in women presenting with lower extremity telangiectasias. *Dermatol Surg*. 2007;33(3):282–288. doi: 10.1111/j.1524-4725.2007.33063.x.
- Engelhorn C.A., Engelhorn A.L., Salles-Cunha S.X., Terna P.R., Kovalski K.D., Parizotto T.V. Initial patterns of unilateral great saphenous vein reflux in women with telangiectasias and varicose veins. *Veins and Lymphatics*. 2017;6(2):56–60. doi: 10.4081/vl.2017.6757.
- Eremia S., Li C., Umar S.H. A side-by-side comparative study of 1064 nm Nd:YAG, 810 nm diode and 755 nm alexandrite lasers for treatment of 0.3–3 mm leg veins. *Dermatol Surg*. 2002;28(3):224–230. doi: 10.1046/j.1524-4725.2002.01162.x.
- Eremia S., Li C.Y. Treatment of face veins with a cryogen spray variable pulse width 1064 nm Nd:YAG Laser: a prospective study of 17 patients. *Dermatol Surg*. 2002;28(3):244–247. doi: 10.1046/j.1524-4725.2002.01217.x.
- Eremia S., Li C.Y. Treatment of leg and face veins with a cryogen spray variable pulse width 1064-nm Nd:YAG laser – a prospective study of 47 patients. *J Cosmet Laser Ther*. 2001;3(3):147–153. doi: 10.1080/147641701753414960.
- Erkin A., Kosemehmetoglu K., Diler M.S., Koksalc C. Evaluation of the minimum effective concentration of foam sclerosant in an ex-vivo study. *Eur J Vasc Endovasc Surg*. 2012;44(6):593–597. doi: 10.1016/j.ejvs.2012.09.021.
- Fabi S.G., Goldman M.P. Hand rejuvenation: a review and our experience. *Dermatol Surg*. 2012;38(7 Pt 2):1112–1127. doi: 10.1111/j.1524-4725.2011.02291.x.
- Fabi S.G., Peterson J.D., Goldman M.P., Guiha I. An investigation of coagulation cascade activation and induction of fibrinolysis using foam sclerotherapy of reticular veins. *Dermatol Surg*. 2012;38(3):367–372. doi: 10.1111/j.1524-4725.2011.02184.x.
- Fante R.G., Goldman M.P. Removal of periocular veins by sclerotherapy. *Ophthalmology*. 2001;108(3):433–434. doi: 10.1016/S0161-6420(00)00565-0.
- Farkas J.P., Hoopman J.E., Kenkel J.M. Five parameters you must understand to master control of your laser/light-based devices. *Aesthet Surg J*. 2013;33(7):1059–1064. doi: 10.1177/1090820X13501174.
- Fitzpatrick T.B. The validity and practicality of sun-reactive skin types I through VI. *Arch Dermatol*. 1988;124(6):869–871. doi: 10.1001/archderm.124.6.869.
- Forrestal M., Neuhardt D. *Fundamentals of Phlebology*. 3<sup>rd</sup> ed. American College of Phlebology; 2014. 208 p.
- Fournier N., Brisot D., Mordon S. Treatment of leg telangiectasias with a 532 nm KTP laser in multipulse mode. *Dermatol Surg*. 2002;28(7):564–571. doi: 10.1046/j.1524-4725.2002.01316.x.
- Fourtanier A., Moyal D., Seité S. Sunscreens containing the broad-spectrum UVA absorber, Mexoryl SX, prevent the cutaneous detrimental effects of UV exposure: a review of clinical study results. *Photodermatol Photoimmunol Photomed*. 2008;24(4):164–174. doi: 10.1111/j.1600-0781.2008.00365.x.
- Fu J., Liu Z., Chen X. Acral necrosis induced by sodium morrhuate sclerotherapy in infantile haemangioma: a case report. *J Hand Surg Eur Vol*. 2017;42(2):206–206. doi: 10.1177/1753193415621244.

- Garden J.M., Tan O.T., Kerschmann R., Boll J., Furumoto H., Anderson R.R. et al. Effect of dye laser pulse duration on selective cutaneous vascular injury. *J Invest Dermatol.* 1986;87(5):653–657. doi: 10.1111/1523-1747.ep12456368.
- Georgiev M. Postsclerotherapy hyperpigmentations: a one-year follow-up. *J Dermatol Surg Oncol.* 1990;16(7): 608–610. doi: 10.1111/j.1524-4725.1990.tb00088.x.
- Gianesini S., Obi A., Onida S., Baccellieri D., Bissacco D., Borsuk D. et al. Global guidelines trends and controversies in lower limb venous and lymphatic disease: Narrative literature revision and experts' opinions following the vWINTER international meeting in Phlebology, Lymphology & Aesthetics, 23–25 January 2019. *Phlebology.* 2019;34(1):4–66. doi: 10.1177/0268355519870690.
- Gibson K., Gunderson K. Liquid and Foam Sclerotherapy for Spider and Varicose Veins. *Surg Clin North Am.* 2018;98(2):415–429. doi: 10.1016/j.suc.2017.11.010.
- Gloviczki P., Dalsing M.C., Eklof B., Lurie F., Wakefield T.W. (eds.). *Handbook of Venous and Lymphatic Disorders: Guidelines of the American Venous Forum.* 4<sup>th</sup> ed. CRC Press; 2017. doi: 10.1201/9781315382449.
- Goldman M., Weiss R., Guex J.-J., Partsch H., Perrin M., Ramelet A.-A. et al. *Sclerotherapy. Treatment of varicose and telangiectatic leg veins.* 6<sup>th</sup> ed. Elsevier; 2017. 464 p.
- Goldman M.P. My sclerotherapy technique for telangiectasia and reticular veins. *Dermatol Surg.* 2010;36(2):1040–1045. doi: 10.1111/j.1524-4725.2009.01408.x.
- Goldman M.P. Postsclerotherapy hyperpigmentation. Treatment with a flashlamp-excited pulsed dye laser. *J Dermatol Surg Oncol.* 1992;18(5):417–422. doi: 10.1111/j.1524-4725.1992.tb03695.x.
- Goldman M.P., Eckhouse S. Photothermal sclerosis of leg veins. ESC Medical Systems, LTD Photoderm VL Cooperative Study Group. *Dermatol Surg.* 1996;22(4):323–330. doi: 10.1111/j.1524-4725.1996.tb00325.x.
- Goldman M.P., Fitzpatrick R.E. Pulsed-dye laser treatment of leg telangiectasia: with and without simultaneous sclerotherapy. *J Dermatol Surg Oncol.* 1990;16(4):338–344. doi: 10.1111/j.1524-4725.1990.tb00045.x.
- Goldman M.P., Georgiev M., Ricci S. (eds.). *Ambulatory Phlebectomy.* 2<sup>nd</sup> ed. CRC Press; 2015. 384 p.
- Goldman M.P., Kaplan R.P., Duffy D.M. Postsclerotherapy hyperpigmentation: a histologic evaluation. *J Dermatol Surg Oncol.* 1987;13(5):547–550. doi: 10.1111/j.1524-4725.1987.tb00940.x.
- Goldman M.P., Martin D.E., Fitzpatrick R.E., Ruiz-Esparza J. Pulsed dye laser treatment of telangiectases with and without subtherapeutic sclerotherapy. Clinical and histologic examination in the rabbit ear vein model. *J Am Acad Dermatol.* 1990;23(1):23–30. doi: 10.1016/0190-9622(90)70180-P.
- Goldman M.P., Sadick N.S., Weiss R.A. Cutaneous necrosis, telangiectatic matting, and hyperpigmentation following sclerotherapy. Etiology, prevention, and treatment. *Dermatol Surg.* 1995;21(1):19–32. doi: 10.1111/j.1524-4725.1995.tb00107.x.
- Goldman M.P., Weiss R.A., Brody H.J., Coleman 3<sup>rd</sup> W.P., Fitzpatrick R.E. Treatment of facial telangiectasia with sclerotherapy, laser surgery, and/or electrodesiccation: a review. *J Dermatol Surg Oncol.* 1993;19(10):899–910. doi: 10.1111/j.1524-4725.1993.tb00976.x.
- Grad L., Sult T., Sult R. Scientific Evaluation of VSP Nd:YAG Lasers for Hair Removal. *J Laser Heal Acad.* 2007;2/2:1–11. Available at: [https://researchgate.net/publication/237302983\\_Scientific\\_evaluation\\_of\\_VSP\\_NdYAG\\_lasers\\_for\\_hair\\_removal](https://researchgate.net/publication/237302983_Scientific_evaluation_of_VSP_NdYAG_lasers_for_hair_removal).
- Green D. Removal of periorcular veins by sclerotherapy. *Ophthalmology.* 2001;108(3):442–448. doi: 10.1016/S0161-6420(00)00384-5.
- Green D. Reticular veins, incompetent reticular veins, and their relationship to telangiectases. *Dermatol Surg.* 1998;24(10):1129–1141. doi: 10.1111/j.1524-4725.1998.tb04086.x.
- Groot D., Rao J., Johnston P., Nakatsui T. Algorithm for using along-pulsed Nd:YAG laser in the treatment of deep cutaneous vascular lesions. *Dermatol Surg.* 2003;29(1):35–42. doi: 10.1046/j.1524-4725.2003.29016.x.
- Guevara C.J., Gonzalez-Araiza G., Kim S.K., Sheybani E., Darcy M.D. Sclerotherapy of Diffuse and Infiltrative Venous Malformations of the Hand and Distal Forearm. *Cardiovasc Intervent Radiol.* 2016;39(5):705–710. doi: 10.1007/s00270-015-1277-y.
- Guex J.J., Allaert F.A., Gillet J.L., Chleir F. Immediate and midterm complications of sclerotherapy: report of a prospective multicenter registry of 12,173 sclerotherapy sessions. *Dermatol Surg.* 2005;31(2):123–128. doi: 10.1111/j.1524-4725.2005.31030.
- Haedersdal M. Cutaneous side effects from laser treatment of the skin: skin cancer, scars, wounds, pigmentary changes, and purpura – use of pulsed dye laser, copper vapor laser, and argon laser. *Acta Derm Venereol Suppl (Stockh).* 1999;207:1–32. Available at: <https://pubmed.ncbi.nlm.nih.gov/10605602/>.
- Hamel-Desnos C., Allaert F.A. Liquid versus foam sclerotherapy. *Phlebology.* 2009;24(6):240–246. doi: 10.1258/phleb.2009.009047.
- Hesse G., Breu F.X., Kuschmann A., Hartmann K., Salomon N. Sclerotherapy using air- or CO<sub>2</sub>-foam. *Phlebologie.* 2012;41(2):77–88. Available at: [https://researchgate.net/publication/236341845\\_Sclerotherapy\\_using\\_air-or\\_CO2-foam](https://researchgate.net/publication/236341845_Sclerotherapy_using_air-or_CO2-foam).
- Hirsch R. Iatrogenic laser complications. *Clin Dermatol.* 2011;29(6):691–695. doi: 10.1016/j.clindermatol.2011.08.010.
- Hohenleutner U., Wenig M., Walther T., Bäumlner W., Landthaler M. Treatment of superficial varicosities with a flashlamp-pumped pulsed dye laser with 1.5 ms impulse time. *Hautarzt.* 1998;49(7):560–565. doi: 10.1007/s001050050789.
- Hsia J., Lowery J.A., Zelickson B. Treatment of leg telangiectasia using along-pulse dye laser at 595 nm. *Lasers Surg Med.* 1997;20(1):1–5. doi: 10.1002/(SICI)1096-9101(1997)20:1<1::AID-LSM1>3.0.CO;2-U.
- Ianosi G., Ianosi S., Calbureanu-Popescu M.X., Tutunaru C., Calina D., Neagoe D. Comparative study in leg telangiectasias treatment with Nd:YAG laser and sclerotherapy. *Exp Ther Med.* 2019;17(2):1106–1112. doi: 10.3892/etm.2018.6985.
- Ianosi N.G., Neagoe C.D., Tutunaru C.V., Călbureanu-Popescu M.X., Drăgușin L., Gîngevoeanu G. et al. Single Blind, Randomised Study Regarding the Treatment of the Telangiectasia of the Lower Limbs (C1EAP) Using Polidocanol 0,5%, 1%, and Nd:YAG Laser. *Curr Health Sci J.* 2020;46(2):141–149. doi: 10.12865/CHSJ.46.02.07.
- Imanishi N., Kishi K., Chang H., Nakajima H., Aiso S. Three-dimensional venous anatomy of the dermis observed using stereography. *J Anat.* 2008;212(5):669–673. doi: 10.1111/j.1469-7580.2008.00890.x.
- Imhoff E., Stemmer R. Classification and mechanism of action of sclerosing agents. *Phlebologie.* 1969;22(2):145–148. (In French). Available at: <https://pubmed.ncbi.nlm.nih.gov/5382245/>.
- Iyer S., Fitzpatrick R.E. Long-pulsed dye laser treatment for facial telangiectasias and erythema: evaluation of a single purpuric pass versus multiple subpurpuric passes. *Dermatol Surg.* 2005;31(8):898–903. doi: 10.1097/00042728-200508000-00002.
- Izzo M., Mariani F., Binaghi F., Amitrano M. Postsclerotherapy Hyperpigmentation: Incidence, Clinical Features and Therapy. In: Negus D., Jantet G., Coleridge-Smith P.D. (eds.). *Phlebology '95.* London: Springer; 1995, pp. 550–551. doi: 10.1007/978-1-4471-3095-6\_255.
- Jaquinandi V., Stivalet O., Grabas M. Cutaneous collagenous vasculopathy: Differential diagnosis of primary telangiectasia as generalized essential telangiectasia, hereditary hemorrhagic telangiectasia, and hereditary benign telangiectasia. *Vasc Med.* 2019;24(3):261–262. doi: 10.1177/1358863X18803162.
- Jørgensen G.F., Hedelund L., Haedersdal M. Long-pulsed dye laser versus intense pulsed light for photodamaged skin: a randomized split-face trial with blinded response evaluation. *Lasers Surg Med.* 2008;40(5):293–299. doi: 10.1002/lsm.20634.
- Kamburoğlu H.O., Özgür F. Postoperative satisfaction and the patient's body image, life satisfaction, and self-esteem: a retrospective study comparing adolescent girls and boys after cosmetic surgery. *Aesthetic Plast Surg.* 2007;31(6):739–745. doi: 10.1007/s00266-006-0133-5.
- Kamhawly A.H., Elbarbary A.H., Elhenidy M.A., Elwagih A.M.M. Perilucer Foam Sclerotherapy Injection in Chronic Venous Leg Ulcers Using

- Near-Infrared laser for Vein Visualization. *Int J Low Extrem Wounds*. 2020;19(1):63–69. doi: 10.1177/1534734619870680.
- Karsai S., Roos S., Raulin C. Treatment of facial telangiectasia using a dual-wavelength laser system (595 and 1,064 nm): a randomized controlled trial with blinded response evaluation. *Dermatol Surg*. 2008;34(5):702–708. doi: 10.1111/j.1524-4725.2008.34131.x.
- Kaudewitz P., Klövekorn W., Rother W. Treatment of leg vein telangiectases: 1-year results with a new 940 nm diodelaser. *Dermatol Surg*. 2002;28(11):1031–1034. doi: 10.1046/j.1524-4725.2002.02083.x.
- Kauvar A.N., Lou W.W. Pulsed alexandrite laser for the treatment of leg telangiectasia and reticular veins. *Arch Dermatol*. 2000;136(11):1371–1375. Available at: <https://jamanetwork.com/journals/jamadermatology/fullarticle/190750>.
- Kauvar A.N.B., Khrom T. Laser treatment of leg veins. *Semin Cutan Med Surg*. 2005;24(4):184–192. doi: 10.1016/j.sder.2005.10.003.
- Kaygin M.A., Halici U. Evaluation of liquid or foam sclerotherapy in small varicose veins (ceap c1) with venous clinical severity score. *Rev Assoc Med Bras*. 2018;64(12):1117–1121. doi: 10.1590/1806-9282.64.12.1117.
- Kern P. Pathophysiology of telangiectasias of the lower legs and its therapeutic implication: A systematic review. *Phlebology*. 2018;33(4):225–233. doi: 10.1177/0268355518756480.
- Kern P., Ramelet A.A., Wutschert R., Mazzolai L. A double-blind, randomized study comparing pure chromated glycerin with chromated glycerin with 1% lidocaine and epinephrine for sclerotherapy of telangiectasias and reticular veins. *Dermatol Surg*. 2011;37(11):1590–1594. doi: 10.1111/j.1524-4725.2011.02130.x.
- Kern P., Ramelet A.A., Wutschert R., Bounameaux H., Hayoz D. Single-blind, randomized study comparing chromated glycerin, polidocanol solution, and polidocanol foam for treatment of telangiectatic leg veins. *Dermatol Surg*. 2004;30(3):367–372. doi: 10.1111/j.1524-4725.2004.30102.x.
- Kern P., Ramelet A.-A., Wutschert R., Hayoz D. Compression after sclerotherapy for telangiectasias and reticular leg veins: a randomized controlled study. *J Vasc Surg*. 2007;45(6):1212–1216. doi: 10.1016/j.jvs.2007.02.039.
- Kersten R.C., Kulwin D.R. Management of cosmetically objectionable veins in the lower eyelids. *Arch Ophthalmol*. 1989;107(2):278–280. Available at: <https://jamanetwork.com/journals/jamaophthalmology/article-abstract/637687>.
- Khunger N., Sacchidanand S. Standard guidelines for care: sclerotherapy in dermatology. *Indian J Dermatol Venereol Leprol*. 2011;77(2):222–231. doi: 10.4103/0378-6323.77478.
- Kikuchi M., Hosokawa K. Visualized sclerotherapy of varicose veins. *Dermatol Surg*. 2010;36(2 Suppl.):1050–1055. doi: 10.1111/j.1524-4725.2009.01410.x.
- Klein A., Bäumler W., Koller M., Shafirstein G., Kohl E.A., Landthaler M. et al. Indocyanine green-augmented diode laser therapy of telangiectatic leg veins: a randomized controlled proof-of-concept trial. *Lasers Surg Med*. 2012;44(5):369–376. doi: 10.1002/lsm.22022.
- Klein A., Buschmann M., Babilas P., Landthaler M., Bäumler W. Indocyanine green-augmented diode laser therapy vs. long-pulsed Nd:YAG (1064 nm) laser treatment of telangiectatic leg veins: a randomized controlled trial. *Br J Dermatol*. 2013;169(2):365–373. doi: 10.1111/bjd.12415.
- Kono T., Yamaki T., Erçöçen A.R., Fujiwara O., Nozaki M. Treatment of leg veins with the long pulse dye laser using variable pulse durations and energy fluences. *Lasers Surg Med*. 2004;35(1):62–67. doi: 10.1002/lsm.20035.
- Kröger K., Ose C., Rudofsky G., Roesener J., Hirche H. Symptoms in individuals with small cutaneous veins. *Vasc Med*. 2002;7(1):13–17. doi: 10.1191/1358863x02vm416oa.
- Kunishige J.H., Goldberg L.H., Friedman P.M. Laser therapy for leg veins. *Clin Dermatol*. 2007;25(5):454–461. doi: 10.1016/j.clindermatol.2007.05.008.
- Lai S.W., Goldman M.P. Treatment of facial reticular veins with dynamically cooled, variable spot-sized 1064 nm Nd:YAG laser. *J Cosmet Dermatol*. 2007;6(1):6–8. doi: 10.1111/j.1473-2165.2007.00256.x.
- Langer R.D., Ho E., Denenberg J.O., Fronck A., Allison M., Criqui M.H. Relationships between symptoms and venous disease: the San Diego population study. *Arch Intern Med*. 2005;165(12):1420–1424. Available at: <https://jamanetwork.com/journals/jamainternalmedicine/fullarticle/486623>.
- Leach B.C., Goldman M.P. Comparative trial between sodium tetradecyl sulfate and glycerin in the treatment of telangiectatic leg veins. *Dermatol Surg*. 2003;29(6):612–614. doi: 10.1046/j.1524-4725.2003.29148.x.
- Lee B.B., Nicolaides A.N., Myers K., Meissner M., Kalodiki E., Allegra C. et al. Venous hemodynamic changes in lower limb venous disease: the UIP consensus according to scientific evidence. *Int Angiol*. 2016;35(3):236–352. Available at: <https://pubmed.ncbi.nlm.nih.gov/27013029/>.
- Lee B.J. The role of sclerotherapy in abnormal varicose hand veins. *Plast Reconstr Surg*. 2000;106(1):227–229. doi: 10.1097/00006534-200007000-00057.
- Leslie-Mazwi T.M., Avery L.L., Sims J.R. Intra-arterial air thrombogenesis after cerebral air embolism complicating lower extremity sclerotherapy. *Neurocrit Care*. 2009;11(1):97–100. doi: 10.1007/s12028-009-9202-3.
- Levy J.L., Elbahr C., Jouve E., Mordon S. Comparison and sequential study of long pulsed Nd:YAG 1,064 nm laser and sclerotherapy in leg telangiectasias treatment. *Lasers Surg Med*. 2004;34(3):273–276. doi: 10.1002/lsm.20010.
- Lopez L., Dilley R.B., Henriquez J.A. Cutaneous hyperpigmentation following venous sclerotherapy treated with deferoxamine mesylate. *Dermatol Surg*. 2001;27(9):795–798. doi: 10.1046/j.1524-4725.2001.01052.x.
- Lupton J.R., Alster T.S., Romero P. Clinical comparison of sclerotherapy versus long-pulsed Nd:YAG laser treatment for lower extremity telangiectasias. *Dermatol Surg*. 2002;28(8):694–697. doi: 10.1046/j.1524-4725.2002.02029.x.
- Lurie F., Passman M., Meisner M., Dalsing M., Masuda E., Welch H. et al. The 2020 update of the CEAP classification system and reporting standards. *J Vasc Surg Venous Lymphat Disord*. 2020;8(3):342–352. doi: 10.1016/j.jvs.2019.12.075.
- Major A., Brazzini B., Campolmi P., Bonan P., Mavilia L., Ghersetich I. et al. Nd:YAG 1064 nm laser in the treatment of facial and leg telangiectasias. *J Eur Acad Dermatol Venereol*. 2001;15(6):559–565. doi: 10.1046/j.1468-3083.2001.00354.x.
- Mariani F., Bianchi V., Mancini S., Mancini S. Telangiectasias in Venous Insufficiency: Point of Reflux and Treatment Strategy. *Phlebology*. 2000;15(1):38–42. doi: 10.1177/026835550001500107.
- McCoppin H.H., Hovenic W.W., Wheeland R.G. Laser treatment of superficial leg veins: a review. *Dermatol Surg*. 2011;37(6):729–741. doi: 10.1111/j.1524-4725.2011.01990.x.
- McCoy S., Evans A., Spurrier N. Sclerotherapy for leg telangiectasia – a blinded comparative trial of polidocanol and hypertonic saline. *Dermatol Surg*. 1999;25(5):381–385. doi: 10.1046/j.1524-4725.1999.08263.x.
- McDaniel D.H., Ash K., Lord J., Newman J., Adrian R.M., Zukowski M. Laser therapy of spider leg veins: clinical evaluation of a new long pulsed alexandrite laser. *Dermatol Surg*. 1999;25(1):52–58. doi: 10.1046/j.1524-4725.1999.08117.x.
- Meesters A.A., Pitassi L.H.U., Campos V., Wolkerstorfer A., Dierickx C.C. Transcutaneous laser treatment of leg veins. *Lasers Med Sci*. 2014;29(2):481–492. doi: 10.1007/s10103-013-1483-2.
- Miyake H., Langer B., Albers M.T., Bouabci A.S., Telles J.D. Tratamento cirúrgico das telangiectasias [Surgical treatment of telangiectasis]. *Rev Hosp Clin Fac Med Sao Paulo*. 1993;48(5):209–213. Available at: <https://pubmed.ncbi.nlm.nih.gov/8165405/>.
- Miyake K., Pires-Davidson J.R. Augmented reality and duplex ultrasound in medical treatment decision: score 9–1. *J Phlebol*



- Lymphol.* 2019;12(1):1–2. Available at: <https://pulsus.com/scholarly-articles/augmented-reality-and-duplex-ultrasound-in-medical-treatment-decision-score-91.pdf>.
- Miyake R., Duarte F., Fidelis R., Miyake H. Newleg veins air cooled treatment using 1064 nm laser combined with sclerotherapy. Technique description and one year followup. *Lasers Med Sci.* 2003;18:S22.
- Miyake R.K. Cryo-laser and cryo-sclerotherapy guided by Augmented Reality. Report of 140 Cases. *Phlebologie.* 2014;43:257–261. Available at: <https://thieme-connect.com/products/ejournals/abstract/10.12687/phleb2218-5-2014>.
- Miyake R.K. Cryo-laser and cryo-sclerotherapy guided by Augmented Reality Report of 140 Cases. *Phlebologie-Stuttgart.* 2014;43(5):257–261. doi: 10.12687/phleb2218-5-2014.
- Miyake R.K., Chi Y.W., Franklin I.J., Gianesini S. State of the art on cryo-laser cryo-sclerotherapy in lower limb venous aesthetic treatment. *J Vasc Surg Venous Lymphat Disord.* 2020;8(5):893–895. doi: 10.1016/j.jvsv.2020.01.003.
- Miyake R.K., Kikuchi R., Duarte F.H., Davidson J., Miyake H. Digital Vein Mapping Guiding laser and Injection sclerotherapy to treat telangiectasias and Feeder Veins: Report of 140 Cases. *Flebologia y Linfologia / Lecturas Vasculares.* 2009;4:569–576. Available at: [http://www.sflb.com.ar/revista/2009\\_04\\_10-03.pdf](http://www.sflb.com.ar/revista/2009_04_10-03.pdf).
- Miyake R.K., Kikuchi R., Duarte F.H., Davidson J., Miyake H. Digital Vein Mapping Guiding laser and Injection sclerotherapy to treat telangiectasias and Feeder Veins: Report of 140 Cases. *Flebologia y Linfologia / Lecturas Vasculares.* 2009;4:569–576.
- Miyake R.K., King J.T., Kikuchi R., Duarte F.H., Davidson J.R.P., Oba C. Role of injection pressure, flow and sclerosant viscosity in causing cutaneous ulceration during sclerotherapy. *Phlebology.* 2012;27(8):383–389. doi: 10.1258/phleb.2011.011076.
- Miyake R.K., Ramacciotti E. Cryo-laser and cryo-sclerotherapy guided by augmented reality for telangiectasias, feeder, and small varicose vein treatment – The CLaCS technique white paper report. *J Phlebol Lymphol.* 2019;12(1):1–7. Available at: <https://www.pulsus.com/scholarly-articles/cryolaser-and-cryosclerotherapy-guided-by-augmented-reality-for-telangiectasias-feeder-and-small-varicose-vein-treatment.pdf>.
- Miyake R.K., Zeman H.D., Duarte F.H., Kikuchi R., Ramacciotti E., Lovhoiden G. et al. Vein imaging: a new method of near infrared imaging, where a processed image is projected onto the skin for the enhancement of vein treatment. *Dermatol Surg.* 2006;32(8):1031–1038. doi: 10.1111/j.1524-4725.2006.32226.x.
- Mlosek R.K., Woźniak W., Malinowska S., Migda B., Serafin-Król M., Miłek T. The removal of post-sclerotherapy pigmentation following sclerotherapy alone or in combination with crosssectomy. *Eur J Vasc Endovasc Surg.* 2012;43(1):100–105. doi: 10.1016/j.ejvs.2011.10.005.
- Moreno-Moraga J., Hernández E., Royo J., Alcolea J., Isarría M.J., Pascu M.L. et al. Optimal and safe treatment of spiderleg veins measuring less than 1.5 mm on skin type IV patients, using repeated low-fluence Nd:YAG laser pulses after polidocanol injection. *Lasers Med Sci.* 2013;28(3):925–933. doi: 10.1007/s10103-012-1180-6.
- Moreno-Moraga J., Pascu M.L., Alcolea J.M., Smarandache A., Royo J., David F. et al. Effects of 1064-nm Nd:YAG long-pulse laser on polidocanol microfoam injected for varicose vein treatment: a controlled observational study of 404 legs after 5-year-long treatment. *Lasers Med Sci.* 2019;34(7):1325–1332. doi: 10.1007/s10103-019-02736-1.
- Moreno-Moraga J., Smarandache A., Pascu M.L., Royo J., Trelles M.A. 1064 nm Nd:YAG long pulse laser after polidocanol microfoam injection dramatically improves the result of leg vein treatment: a randomized controlled trial on 517 legs with a three-year follow-up. *Phlebology.* 2014;29(10):658–666. doi: 10.1177/0268355513502786.
- Munavalli G.S., Weiss R.A. Complications of sclerotherapy. *Semin Cutan Med Surg.* 2007;26(1):22–28. doi: 10.1016/j.sder.2006.12.009.
- Munia M.A., Wolosker N., Munia C.G., Chao W.S., Puech-Leão P. Comparison of laser versus sclerotherapy in the treatment of lower extremity telangiectasias: a prospective study. *Dermatol Surg.* 2012;38(4):635–639. doi: 10.1111/j.1524-4725.2011.02226.x.
- Munia M.A., Wolosker N., Munia C.G., Chao W.S., Puech-Leão P. Comparison of laser versus sclerotherapy in the treatment of lower extremity telangiectasias: a prospective study. *Dermatol Surg.* 2012;38(4):635–639. doi: 10.1002/lsm.10028.
- Nakano L.C.U., Cacione D.G., Baptista-Silva J.C.C., Flumignan R.L.G. Treatment for telangiectasias and reticular veins. *Cochrane Database Syst Rev.* 2017;(7):CD012723. doi: 10.1002/14651858.CD012723.
- Nakano L.C.U., Cacione D.G., Baptista-Silva J.C.C., Flumignan R.L.G. Treatment for telangiectasias and reticular veins (protocol). *Cochrane Database Syst Rev.* 2017(7):CD012723. doi: 10.1002/14651858.CD012723.
- Navratil L., Kymplova J. Contraindications in noninvasive laser therapy: truth and fiction. *J Clin Laser Med Surg.* 2002;20(6):341–343. doi: 10.1089/104454702320901134.
- Nicolaides A.N. The Benefits of Micronized Purified Flavonoid Fraction (MPFF) Throughout the Progression of Chronic Venous Disease. *Adv Ther.* 2020;37(1 Suppl.):1–5. doi: 10.1007/s12325-019-01218-8.
- Noël B. Polidocanol or chromated glycerin for sclerotherapy of telangiectatic leg veins? With reply from Dr Kern et al. *Dermatol Surg.* 2004;30(9):1272. doi: 10.1111/j.1524-4725.2004.30393.x.
- Nootheti P.K., Cadag K.M., Magpantay A., Goldman M.P. Efficacy of graduated compression stockings for an additional 3 weeks after sclerotherapy treatment of reticular and telangiectatic leg veins. *Dermatol Surg.* 2009;35(1):53–58. doi: 10.1111/j.1524-4725.2008.34382.x.
- Norris M.J., Carlin M.C., Ratz J.L. Treatment of essential telangiectasia: effects of increasing concentrations of polidocanol. *J Am Acad Dermatol.* 1989;20(4):643–649. doi: 10.1016/s0190-9622(89)70077-3.
- Nymann P., Hedelund L., Haedersdal M. Long-pulsed dye laser vs. intense pulsed light for the treatment of facial telangiectasias: a randomized controlled trial. *J Eur Acad Dermatol Venereol.* 2010;24(2):143–146. doi: 10.1111/j.1468-3083.2009.03357.x.
- Ozyurt K., Colgecen E., Baykan H., Ozturk P., Ozkose M. Treatment of superficial cutaneous vascular lesions: experience with the long-pulsed 1064 nm Nd:YAG laser. *Scientific World Journal.* 2012;2012:197139. doi: 10.1100/2012/197139.
- Palm M.D., Guiha I.C., Goldman M.P. Foam sclerotherapy for reticular veins and nontruncal varicose veins of the legs: a retrospective review of outcomes and adverse effects. *Dermatol Surg.* 2010;36(2 Suppl.):2:1026–1033. doi: 10.1111/j.1524-4725.2010.01496.x.
- Parlar B., Blazek C., Cazzaniga S., Naldi L., Kloetgen H.W., Borradori L. et al. Treatment of lower extremity telangiectasias in women by foam sclerotherapy vs. Nd:YAG laser: a prospective, comparative, randomized, open-label trial. *J Eur Acad Dermatol Venereol.* 2015;29(3):549–554. doi: 10.1111/jdv.12627.
- Parlette E.C., Groff W.F., Kinshella M.J., Domankevitz Y., O'Neill J., Ross E.V. Optimal pulse durations for the treatment of leg telangiectasias with a neodymium YAG laser. *Lasers Surg Med.* 2006;38(2):98–105. doi: 10.1002/lsm.20245.
- Passeron T., Olivier V., Duteil L., Desruelles F., Fontas E., Ortonne J.-P. The new 940-nanometer diode laser: an effective treatment for leg venectasia. *J Am Acad Dermatol.* 2003;48(5):768–774. doi: 10.1067/mjd.2003.191.
- Perrin M., Eklof B., VAN Rij A., Labropoulos N., Vasquez M., Nicolaides A. et al. Venous symptoms: the SYM Vein Consensus statement developed under the auspices of the European Venous Forum. *Int Angiol.* 2016;35(4):374–398. Available at: <https://pubmed.ncbi.nlm.nih.gov/27081866/>.
- Peterson J.D., Goldman M.P. Rejuvenation of the aging chest: a review and our experience. *Dermatol Surg.* 2011;37(5):555–571. doi: 10.1111/j.1524-4725.2011.01972.x.
- Peterson J.D., Goldman M.P., Weiss R.A., Duffy D.M., Fabi S.G., Weiss M.A., Guiha I. Treatment of reticular and telangiectatic leg



- veins: double-blind, prospective comparative trial of polidocanol and hypertonic saline. *Dermatol Surg.* 2012;38(8):1322–1330. doi: 10.1111/j.1524-4725.2012.02422.x.
- Prescott R.J. *A comparative study of two sclerosing agents in the treatment of telangiectasias. Phlebology '92.* Paris: John Libbey Eurotext; 1992. Vol. 2, pp. 803–804.
- Prieto V., Zhang P., Sadick N.S. Comparison of a combination diode laser and radiofrequency device (Polaris) and along-pulsed 1064-nm Nd:YAG laser (Lyra) on leg telangiectases. Histologic and immunohistochemical analysis. *J Cosmet Laser Ther.* 2006;8(4):191–195. doi: 10.1080/14764170600999302.
- Rabe E., Berboth G., Pannier F. Epidemiology of chronic venous diseases. *Wien Med Wochenschr.* 2016;166(9–10):260–263. (In Germ.). doi: 10.1007/s10354-016-0465-y.
- Rabe E., Breu F.X., Cavezzi A., Coleridge Smith P., Frullini A., Gillet J.L. et al. European guidelines for sclerotherapy in chronic venous disorders. *Phlebology.* 2014;29(6):338–354. doi: 10.1177/0268355513483280.
- Rabe E., Guex J.J., Puskas A., Scuderi A., Fernandez Quesada F., VCP Coordinators. Epidemiology of chronic venous disorders in geographically diverse populations: results from the Vein Consult Program. *Int Angiol.* 2012;31(2):105–115. Available at: <https://pubmed.ncbi.nlm.nih.gov/22466974/>.
- Rabe E., Pannier-Fischer F., Bromen K., Schuldt K., Stang A., Poncar Ch. et al. Bonner Venenstudie der Deutschen Gesellschaft für Phlebologie. *Phlebologie.* 2003;32:1–14. Available at: <https://thieme-connect.com/products/ejournals/abstract/10.1055/s-0037-1617353>.
- Rabe E., Partsch H., Hafner J., Lattimer C., Mosti G., Neumann M. et al. Indications for medical compression stockings in venous and lymphatic disorders: An evidence-based consensus statement. *Phlebology.* 2018;33(3):163–184. doi: 10.1177/0268355516689631.
- Rabe E., Schliephake D., Otto J., Breu F.X., Pannier F. Sclerotherapy of telangiectases and reticular veins: a double-blind, randomized, comparative clinical trial of polidocanol, sodium tetradecyl sulphate and isotonic saline (EASI study). *Phlebology.* 2010;25(3):124–131. doi: 10.1258/phleb.2009.009043.
- Ramelet A.-A. Phlebectomy. Technique, indications and complications. *Int Angiol.* 2002;21(2 Suppl.):46–51. Available at: <https://pubmed.ncbi.nlm.nih.gov/12515980/>.
- Ramelet A.-A. Sclerotherapy in tumescent anesthesia of reticular veins and telangiectasias. *Dermatol Surg.* 2012;38(5):748–751. doi: 10.1111/j.1524-4725.2011.02287.x.
- Rao J., Wildemore J.K., Goldman M.P. Double-blind prospective comparative trial between foamed and liquid polidocanol and sodium tetradecyl sulfate in the treatment of varicose and telangiectatic leg veins. *Dermatol Surg.* 2005;31(6):631–635. doi: 10.1111/j.1524-4725.2005.31602.
- Rautio T., Perälä J., Biancari F., Wiik H., Ohtonen P., Haukipuro K. et al. Accuracy of hand-held Doppler in planning the operation for primary varicose veins. *Eur J Vasc Endovasc Surg.* 2002;24(5):450–455. doi: 10.1053/ejvs.2002.1734.
- Raymond-Martimbeau P., Dupuis J.L. Telangiectasias: Incidence, Classification, and Relationship with the Superficial and Deep Venous Systems: a Double-Blind Study. In: Negus D., Jantet G., Coleridge-Smith P.D. (eds.). *Phlebology '95.* London: Springer; 1995, pp. 169–171. doi: 10.1007/978-1-4471-3095-6\_76.
- Redisch W., Pelzer R.H. Localized vascular dilatations of the human skin, capillary microscopy and related studies. *Am Heart J.* 1949;37(1):106–113. doi: 10.1016/0002-8703(49)91433-7.
- Reichert D. Evaluation of the long-pulse dye laser for the treatment of leg telangiectasias. *Dermatol Surg.* 1998;24(7):737–740. doi: 10.1111/j.1524-4725.1998.tb04242.x.
- Reina L. How to manage complications after sclerotherapy. *Phlebology.* 2017;24(3):130–143. Available at: <https://phlebology.org/how-to-manage-complications-after-sclerotherapy/>.
- Robertson L., Evans C., Fowkes F.G.R. Epidemiology of chronic venous disease. *Phlebology.* 2008;23(3):103–111. doi: 10.1258/phleb.2007.007061.
- Robertson L., Lee A.J., Gallagher K., Carmichael S.J., Evans C.J., McKinstry B.H. et al. Risk factors for chronic ulceration in patients with varicose veins: a case control study. *J Vasc Surg.* 2009;49(6):1490–1498. doi: 10.1016/j.jvs.2009.02.237.
- Rochon P.J., Hill J.H., Smith M.T. Digital Ischemia during Sclerotherapy of an Arteriovenous Malformation. *Semin Intervent Radiol.* 2013;30(3):322–324. Available at: <https://thieme-connect.com/products/ejournals/abstract/10.1055/s-0033-1353486>.
- Rogachefsky A.S., Silapunt S., Goldberg D.J. Nd:YAG laser (1064 nm) irradiation for lower extremity telangiectases and small reticular veins: efficacy as measured by vessel color and size. *Dermatol Surg.* 2002;28(3):220–223. doi: 10.1046/j.1524-4725.2002.01141.x.
- Ross E.V., Domankevitz Y. Laser treatment of leg veins: Physical mechanisms and theoretical considerations. *Lasers Surg Med.* 2005;36(2):105–116. doi: 10.1002/lsm.20141.
- Ross E.V., Domankevitz Y. Laser leg vein treatment: a brief overview. *J Cosmet Laser Ther.* 2003;5(3–4):192–197. doi: 10.1080/14764170310021878.
- Ross E.V., Meehan K.J., Gilbert S., Domankevitz Y. Optimal pulse durations for the treatment of leg telangiectasias with an alexandrite laser. *Lasers Surg Med.* 2009;41(2):104–109. doi: 10.1002/lsm.20737.
- Ross E.V., Uebelhoefer N.S., Domankevitz Y. Use of a novel pulse dye laser for rapid single-pass purpura-free treatment of telangiectases. *Dermatol Surg.* 2007;33(12):1466–1469. doi: 10.1111/j.1524-4725.2007.33317.x.
- Ruckley C.V., Evans C.J., Allan P.L., Lee A.J., Fowkes F.G. Telangiectasia in the Edinburgh Vein Study: epidemiology and association with trunk varices and symptoms. *Eur J Vasc Endovasc Surg.* 2008;36(6):719–724. doi: 10.1016/j.ejvs.2008.08.012.
- Sadick N.S. Choosing the appropriate sclerosing concentration for vessel diameter. *Dermatol Surg.* 2010;36(2 Suppl.):976–981. doi: 10.1111/j.1524-4725.2009.01405.x.
- Sadick N.S. Laser and intense pulsed light therapy for the esthetic treatment of lower extremity veins. *Am J Clin Dermatol.* 2003;4(8):545–554. doi: 10.2165/00128071-200304080-00004.
- Sadick N.S. Laser treatment with a 1064-nm laser for lower extremity class I-III veins employing variable spots and pulse width parameters. *Dermatol Surg.* 2003;29(9):916–919. doi: 10.1046/j.1524-4725.2003.29250.x.
- Sadick N.S. Long-term results with a multiple synchronized-pulse 1064 nm Nd:YAG laser for the treatment of leg venectasias and reticular veins. *Dermatol Surg.* 2001;27(4):365–369. doi: 10.1046/j.1524-4725.2001.00295.x.
- Sadick N.S. Sclerotherapy of varicose and telangiectatic leg veins. Minimal sclerosant concentration of hypertonic saline and its relationship to vessel diameter. *J Dermatol Surg Oncol.* 1991;17(1):65–70. doi: 10.1111/j.1524-4725.1991.tb01595.x.
- Sadick N.S., Trelles M.A. A clinical, histological, and computer-based assessment of the Polaris LV, combination diode, and radiofrequency system, for leg vein treatment. *Lasers Surg Med.* 2005;36(2):98–104. doi: 10.1002/lsm.20127.
- Samama M.M. An epidemiologic study of risk factors for deep vein thrombosis in medical outpatients: the Sirius study. *Arch Intern Med.* 2000;160(22):3415–3420. doi: 10.1001/archinte.160.22.3415.
- Santana-Blank L. Contraindications in noninvasive laser therapy: truth and fiction. *Photomed Laser Surg.* 2004;22(5):442. doi: 10.1089/pho.2004.22.442.
- Santiago F.R., Piscocoy M., Chi Y.W. A sonographic study of thigh telangiectasias. *Phlebology.* 2018;33(7):500–501. doi: 10.1177/0268355517717404.
- Santiago F.R., Piscocoy M., Chi Y.W. Change in perception of sclerotherapy results after exposure to pre-post intervention photographs. *Phlebology.* 2018;33(4):282–287. doi: 10.1177/0268355517736178.

- Santiago F.R., Piscoya M., Chi Y.-W. A sonographic study of thigh telangiectasias. *Phlebology*. 2018;33(7):500–501. doi: 10.1177/026835517171404.
- Sarradet D.M., Hussain M., Goldberg D.J. Millisecond 1064-nm neodymium:YAG laser treatment of facial telangiectases. *Dermatol Surg*. 2003;29(1):56–58. doi: 10.1046/j.1524-4725.2003.29008.x.
- Schul M.W., Eaton T., Erdman B. Compression versus sclerotherapy for patients with isolated refluxing reticular veins and telangiectasia: a randomized trial comparing quality-of-life outcomes. *Phlebology*. 2011;26(4):148–156. doi: 10.1258/phleb.2010.009092.
- Schuller-Petrović S., Pavlović M.D., Schuller S., Schuller-Lukic B., Adamic M. Telangiectasias resistant to sclerotherapy are commonly connected to a perforating vessel. *Phlebology*. 2013;28(6):320–323. doi: 10.1258/phleb.2012.012019.
- Schuller-Petrović S., Pavlović M.D., Neuhold N., Brunner F., Wölkart G. Subcutaneous injection of liquid and foamed polidocanol: extravasation is not responsible for skin necrosis during reticular and spider vein sclerotherapy. *J Eur Acad Dermatol Venereol*. 2011;25(8):983–986. doi: 10.1111/j.1468-3083.2010.03873.x.
- Schwartz L., Maxwell H. Sclerotherapy for lower limb telangiectasias. *Cochrane Database Syst Rev*. 2011;(12):CD008826. doi: 10.1002/14651858.CD008826.pub2.
- Scultetus A.H., Villavicencio J.L., Kao T.C., Gillespie D.L., Ketron G.D., Iafrafi M.D. et al. Microthrombectomy reduces postsclerotherapy pigmentation: multicenter randomized trial. *J Vasc Surg*. 2003;38(5):896–903. doi: 10.1016/s0741-5214(03)00920-0.
- Shafirstein G., Moreno M., Klein A., Siegel E., Babilas P., Landthaler M. et al. Treatment of leg veins with indocyanine green and lasers investigated with mathematical modelling. *Int J Hyperthermia*. 2011;27(8):771–781. doi: 10.3109/02656736.2011.602037.
- Shah S., Alster T.S. Laser treatment of dark skin: an updated review. *Am J Clin Dermatol*. 2010;11(6):389–397. doi: 10.2165/11538940-000000000-00000.
- Shamma A.R., Guy R.J. Laser ablation of unwanted hand veins. *Plast Reconstr Surg*. 2007;120(7):2017–2024. doi: 10.1097/01.prs.0000287331.23007.01.
- Smarandache A. Laser beams interaction with polidocanol foam: molecular background. *Photomed Laser Surg*. 2012;30(5):262–267. doi: 10.1089/pho.2011.3187.
- Smith P.C. Management of reticular veins and telangiectasias. *Phlebology*. 2015;30(2):46–52. doi: 10.1177/026835515592770.
- Somjen G.M. Anatomy of the superficial venous system. *Dermatol Surg*. 1995;21(1):35–45. doi: 10.1111/j.1524-4725.1995.tb00109.x.
- Somjen G.M., Ziegenbein R., Johnston A.H., Royle J.P. Anatomical examination of leg telangiectasias with duplex scanning. *J Dermatol Surg Oncol*. 1993;19(10):940–945. doi: 10.1111/j.1524-4725.1993.tb00982.x.
- Sommer A., Van Mierlo P.L., Neumann H.A., Kessels A.G. Red and blue telangiectasias. Differences in oxygenation? *Dermatol Surg*. 1997;23(1):55–59. doi: 10.1111/j.1524-4725.1997.tb00009.x.
- Srinivas C.R., Kumaresan M. Lasers for vascular lesions: standard guidelines of care. *Indian J Dermatol Venereol Leprol*. 2011;77(3):349–368. doi: 10.4103/0378-6323.79728.
- Starr J.C. Integrating digital image management software for improved patient care and optimal practice management. *Dermatol Surg*. 2006;32(6):834–840. doi: 10.1111/j.1524-4725.2006.32169.x.
- Stucker M., Reich S., Hermes N., Altmeyer P. Safety and efficiency of perilesional sclerotherapy in leg ulcer patients with postthrombotic syndrome and/or oral anticoagulation with Phenprocoumon. *J Dtsch Dermatol Ges*. 2006;4(9):734–738. doi: 10.1111/j.1610-0387.2006.06085.x.
- Stvrtinová V., Kolesár J., Wimmer G. Prevalence of varicose veins of the lower limbs in the women working at a department store. *Int Angiol*. 1991;10(1):2–5. Available at: <https://pubmed.ncbi.nlm.nih.gov/2071970/>.
- Tafazzoli A., Rostan E.F., Goldman M.P. Q-switched ruby laser treatment for postsclerotherapy hyperpigmentation. *Dermatol Surg*. 2000;26(7):653–656. doi: 10.1046/j.1524-4725.2000.99268.x.
- Tanghetti E., Sherr E. Treatment of telangiectasia using the multi-pass technique with the extended pulse width, pulsed dye laser (Cynosure V-Star). *J Cosmet Laser Ther*. 2003;5(2):71–75. Available at: <https://pubmed.ncbi.nlm.nih.gov/12850799/>.
- Tanghetti E.A. Split-face randomized treatment of facial telangiectasia comparing pulsed dye laser and an intense pulsed light handpiece. *Lasers Surg Med*. 2012;44(2):97–102. doi: 10.1002/lsm.21151.
- Tanzi E.L., Lupton J.R., Alster T.S. Lasers in dermatology: four decades of progress. *J Am Acad Dermatol*. 2003;49(1):1–34. doi: 10.1067/mjd.2003.582.
- Tepavcevic B., Matic P., Radak D. Comparison of sclerotherapy, laser, and radiowave coagulation in treatment of lower extremity telangiectasias. *J Cosmet Laser Ther*. 2012;14(5):239–242. doi: 10.3109/14764172.2012.723806.
- Tessari L., Cavezzi A., Rosso M., Cabrera Garrido A. Variables in foam sclerotherapy: literature and experimental data. *ANZ J Phleb*. 2008;11:83–84.
- Thibault P., Bray A., Wlodarczyk J., Lewis W. Cosmetic leg veins: evaluation using duplex venous imaging. *J Dermatol Surg Oncol*. 1990;16(7):612–618. doi: 10.1111/j.1524-4725.1990.tb00089.x.
- Thibault P., Wlodarczyk J. Postsclerotherapy hyperpigmentation. The role of serum ferritin levels and the effectiveness of treatment with the copper vapor laser. *J Dermatol Surg Oncol*. 1992;18(1):47–52. doi: 10.1111/j.1524-4725.1992.tb03300.x.
- Tierney E., Hanke C.W. Randomized controlled trial: Comparative efficacy for the treatment of facial telangiectasias with 532 nm versus 940 nm diode laser. *Lasers Surg Med*. 2009;41(8):555–562. doi: 10.1002/lsm.20811.
- Trelles M.A., Allones I., Martín-Vázquez M.J., Trelles O., Vélez M., Mordon S. Long pulse Nd:YAG laser for treatment of leg veins in 40 patients with assessments at 6 and 12 months. *Lasers Surg Med*. 2004;35(1):68–76. doi: 10.1002/lsm.20038.
- Trelles M.A., Allones I., Trelles O. An 810 nm diode laser in the treatment of small (< or = 1.0 mm) leg veins: a preliminary assessment. *Lasers Med Sci*. 2004;19(1):21–26. doi: 10.1007/s10103-004-0295-9.
- Trelles M.A., Martín-Vázquez M., Trelles O.R., Mordon S.R. Treatment effects of combined radio-frequency current and a 900 nm diode laser on leg blood vessels. *Lasers Surg Med*. 2006;38(3):185–195. doi: 10.1002/lsm.20280.
- Tremaine A.M., Friedmann D.P., Goldman M.P. Foam sclerotherapy for reticular veins of the dorsal hands: a retrospective review. *Dermatol Surg*. 2014;40(8):892–898. doi: 10.1097/DSS.000000000000076.
- Tretbar L.L. Injection sclerotherapy for spider telangiectasias: a 20-year experience with sodium tetradecyl sulfate. *J Dermatol Surg Oncol*. 1989;15(2):223–225. doi: 10.1111/j.1524-4725.1989.tb03029.x.
- Uebelhoer N.S., Bogle M.A., Stewart B., Arndt K.A., Dover J.S. A split-face comparison study of pulsed 532-nm KTP laser and 595-nm pulsed dye laser in the treatment of facial telangiectasias and diffuse telangiectatic facial erythema. *Dermatol Surg*. 2007;33(4):441–448. doi: 10.1111/j.1524-4725.2007.33091.x.
- Uhl J.F., Cornu-Thénard A., Carpentier P.H., Schadeck M., Parpex P., Chleir F. Reproducibility of the “C” classes of the CEAP classification. *J Phlebology*. 2001;1:39–48. Available at: [https://researchgate.net/publication/285777952\\_The\\_C\\_of\\_CEAP\\_Suggested\\_definitions\\_and\\_refinements\\_an\\_International\\_Union\\_of\\_Phlebology\\_conference\\_of\\_experts](https://researchgate.net/publication/285777952_The_C_of_CEAP_Suggested_definitions_and_refinements_an_International_Union_of_Phlebology_conference_of_experts).
- Uhl J.F., Cornu-Thénard A., Carpentier P.H., Widmer M.T., Partsch H., Antignani P.L. Clinical and hemodynamic significance of corona phlebectatica in chronic venous disorders. *J Vasc Surg*. 2005;42(6):1163–1168. doi: 10.1016/j.jvs.2005.08.031.
- Uhl J.F., Cornu-Thénard A., Satger B., Carpentier P.H. Clinical analysis of the corona phlebectatica. *J Vasc Surg*. 2012;55(1):150–153. doi: 10.1016/j.jvs.2011.04.070.

- Uncu H. Sclerotherapy: a study comparing polidocanol in foam and liquid form. *Phlebology*. 2010;25(1):44–49. doi: 10.1258/phleb.2009.008064.
- Van der Molen H.R., Kuiper J.P., Lukkes J. Stasis spots, corona phlebectatica and other signs of venous stasis. *Folia Angiologica*. 1961;VIII:28–52.
- Van Gemert M.C., Welch A.J. Clinical use of laser-tissue interactions. *IEEE Eng Med Biol Mag*. 1989;8(4):10–13. doi: 10.1109/51.45950.
- Vigo R.L., Premoli J. Removal of periocular eyelid veins by ambulatory phlebectomy with a regular crochet hook. *Ophthalmic Plast Reconstr Surg*. 2012;28(3):219–220. doi: 10.1097/IOP.0b013e318249d420.
- Vin F. Esthetic treatment of varicosities. *Rev Prat*. 2000;50(11):1204–1207. Available at: <https://pubmed.ncbi.nlm.nih.gov/11008501/>
- Vitale-Lewis V.A. Aesthetic treatment of leg veins. *Aesthet Surg J*. 2008;28(5):573–583. doi: 10.1016/j.asj.2008.06.006.
- von Soest T., Kvalem I.L., Roald H.E., Skolleborg K.C. The effects of cosmetic surgery on body image, self-esteem, and psychological problems. *J Plast Reconstr Aesthet Surg*. 2009;62(10):1238–1244. doi: 10.1016/j.jbjs.2007.12.093.
- Weiss M.A., Hsu J.T.S., Neuhaus I., Sadick N.S., Duffy D.M. Consensus for sclerotherapy. *Dermatol Surg*. 2014;40(12):1309–1318. doi: 10.1097/DSS.0000000000000225.
- Weiss R.A., Ramelet A.-A. Removal of blue periocular lower eyelid veins by ambulatory phlebectomy. *Dermatol Surg*. 2002;28(1):43–45. doi: 10.1046/j.1524-4725.2002.01189.x.
- Weiss R.A., Sadick N.S. Epidermal cooling crystal collar device for improved results and reduced side effects on leg telangiectasias using intense pulsed light. *Dermatol Surg*. 2000;26(11):1015–1018. doi: 10.1046/j.1524-4725.2000.026011015.x.
- Weiss R.A., Sadick N.S., Goldman M.P., Weiss M.A. Post-sclerotherapy compression: controlled comparative study of duration of compression and its effects on clinical outcome. *Dermatol Surg*. 1999;25(2):105–108. doi: 10.1046/j.1524-4725.1999.08180.x.
- Weiss R.A., Weiss M.A. Doppler ultrasound findings in reticular veins of the thigh subdermiclateral venous system and implications for sclerotherapy. *J Dermatol Surg Oncol*. 1993;19(10):947–951. doi: 10.1111/j.1524-4725.1993.tb00983.x.
- Weiss R.A., Weiss M.A. Early clinical results with a multiple synchronized pulse 1064 NM laser for leg telangiectasias and reticular veins. *Dermatol Surg*. 1999;25(5):399–402. Available at: [https://journals.lww.com/dermatologicsurgery/Abstract/1999/05000/Early\\_Clinical\\_Results\\_with\\_a\\_Multiple.12.aspx](https://journals.lww.com/dermatologicsurgery/Abstract/1999/05000/Early_Clinical_Results_with_a_Multiple.12.aspx).
- Weiss R.A., Weiss M.A. Long pulsed dye laser (LPDL) treatment of resistant telangiectatic matting of the legs. *Lasers Surg Med* 2002;(14 Suppl.):86.
- Weiss R.A., Weiss M.A. Resolution of pain associated with varicose and telangiectatic leg veins after compression sclerotherapy. *J Dermatol Surg Oncol*. 1990;16(4):333–336. doi: 10.1111/j.1524-4725.1990.tb00044.x.
- Weiss R.A., Weiss M.A. Treatment of severe post-sclerotherapy hyperpigmentation with Q-switched ruby laser. *Lasers Med Surg*. 2004;34(16 Suppl.):55.
- Weiss R.A., Weiss M.A. Incidence of side effects in the treatment of telangiectasias by compression sclerotherapy: hypertonic saline vs. polidocanol. *J Dermatol Surg Oncol*. 1990;16(9):800–804. doi: 10.1111/j.1524-4725.1990.tb01563.x.
- West T.B., Alster T.S. Comparison of the long-pulse dye (590–595 nm) and KTP (532 nm) lasers in the treatment of facial and leg telangiectasias. *Dermatol Surg*. 1998;24(2):221–226. doi: 10.1111/j.1524-4725.1998.tb04140.x.
- Whiteley M.S., Dos Santos S.J., Fernandez-Hart T.J., Lee C.T.D., Li J.M. Media Damage Following Detergent Sclerotherapy Appears to be Secondary to the Induction of Inflammation and Apoptosis: An Immunohistochemical Study Elucidating Previous Histological Observations. *Eur J Vasc Endovasc Surg*. 2016;51(3):421–428. doi: 10.1016/j.ejvs.2015.11.011.
- Wiek K., Vanscheidt W., Ishkhanian S., Weyl A., Schöpf E. Selective photothermolysis of superficial varicose veins telangiectasias of the lower extremity. *Hautarzt*. 1996;47(4):258–263. doi: 10.1007/s001050050411.
- Wienert V., Simon H.P., Böhler U. Angioarchitecture of spider veins: Scanning electron microscope study of corrosion specimens. *Phlebologie*. 2006;35:24–29. Available at: <https://thieme-connect.com/products/ejournals/abstract/10.1055/s-0037-1622127>.
- Willenberg T., Smith P.C., Shepherd A., Davies A.H. Visual disturbance following sclerotherapy for varicose veins, reticular veins and telangiectasias: a systematic literature review. *Phlebologie*. 2013;28(3):123–131. doi: 10.1258/phleb.2012.012051.
- Wiley A., Anderson R.R., Azpiazu J.L., Bakus A.D., Barlow R.J., Dover J.S. et al. Complications of laser dermatologic surgery. *Lasers Surg Med*. 2006;38(1):1–15. doi: 10.1002/lsm.20286.
- Wittens C., Davies A.H., Bækgaard N., Broholm R., Cavezzi A., Chastanet S. et al. Editor's Choice – Management of Chronic Venous Disease: Clinical Practice Guidelines of the European Society for Vascular Surgery (ESVS). *Eur J Vasc Endovasc Surg*. 2015;49(6):678–737. doi: 10.1016/j.ejvs.2015.02.007.
- Wollina U., Konrad H., Schmidt W.-D., Haroske G., Astafeva L.G., Fassler D. Response of spider leg veins to pulsed diode laser (810 nm): a clinical, histological and remission spectroscopy study. *J Cosmet Laser Ther*. 2003;5(3-4):154–162. doi: 10.1080/1476470310017071.
- Woo W.K., Jasim Z.F., Handley J.M. 532-nm Nd:YAG and 595-nm pulsed dye laser treatment of leg telangiectasia using ultralong pulse duration. *Dermatol Surg*. 2003;29(12):1176–1180. doi: 10.1111/j.1524-4725.2003.29383.x.
- Worthington-Kirsch R.L. Injection sclerotherapy. *Semin Intervent Radiol*. 2005;22(3):209–217. doi: 10.1055/s-2005-921954.
- Yiannakopoulou E. Safety Concerns for Sclerotherapy of Telangiectasias, Reticular and Varicose Veins. *Pharmacology*. 2016;98(1–2):62–69. doi: 10.1159/000445436.
- Zhang J., Jing Z., Schliephake D.E., Otto J., Malouf G.M., Gu Y.Q. Efficacy and safety of Aethoxysklerol® (polidocanol) 0.5%, 1% and 3% in comparison with placebo solution for the treatment of varicose veins of the lower extremities in Chinese patients (ESA-China Study). *Phlebologie*. 2012;27(4):184–190. doi: 10.1258/phleb.2011.010094.
- Zolotukhin I.A., Seliverstov E.I., Shevtsov Y.N., Avakians I.P., Nikishkov A.S., Tatarintsev A.M. et al. Prevalence and Risk Factors for Chronic Venous Disease in the General Russian Population. *Eur J Vasc Endovasc Surg*. 2017;54(6):752–758. doi: 10.1016/j.ejvs.2017.08.033.
- Zuccarelli F. Combination of Aetoxisclerol with Glucose for the Treatment of Varicose Veins and Telangiectasias. In: Negus D., Jantet G., Coleridge-Smith P.D. (eds.) *Phlebology '95*. London: Springer; 1995. doi: 10.1007/978-1-4471-3095-6\_265.

### Информация об авторах

**Богачев Вадим Юрьевич**, д.м.н., профессор, кафедра факультетской хирургии №2, Российский национальный исследовательский медицинский университет имени Н.И. Пирогова; 117997, Россия, Москва, ул. Островитянова, д. 1; Первый флебологический центр; 117447, Россия, Москва, ул. Дмитрия Ульянова, д. 31; ORCID: 0000-0002-3940-0787; e-mail: vadim.bogachev63@gmail.com

**Росуховский Дмитрий Александрович**, к.м.н., ведущий научный сотрудник, Институт экспериментальной медицины, 197376, Россия, Санкт-Петербург, ул. Академика Павлова, д. 12; ORCID: 0000-0002-5202-6398; e-mail: rosukhovski@gmail.com

**Борсук Денис Александрович**, к.м.н., главный врач, клиника флебологии и лазерной хирургии «Васкулаб»; 454091, Россия, Челябинск, ул. Пушкина, д. 50; ORCID: 0000-0003-1455-9916; e-mail: borsuk-angio@mail.ru



**Шонов Олег Александрович**, сосудистый хирург, руководитель направления флебологии, клиника лазерной косметологии “Delete”; 197110, Россия, Санкт-Петербург, ул. Корпусная, д. 3; e-mail: shonov.o@gmail.com

**Манджикян Овсеп Петросович**, сердечно-сосудистый хирург, руководитель флебологической службы, Городская клиническая больница им. А.К. Ерамишанцева Департамента здравоохранения г. Москвы; 129327, Россия, Москва, ул. Ленская, д. 15, стр. 2; ORCID: 0000-0002-7281-7939; e-mail: manjikyuan@gmail.com

**Лобастов Кирилл Викторович**, к.м.н., доцент кафедры общей хирургии и лучевой диагностики лечебного факультета, Российский национальный исследовательский медицинский университет имени Н.И. Пирогова; 117997, Россия, Москва, ул. Островитянова, д. 1; ORCID: 0000-0002-5358-7218, e-mail: lobastov\_kv@mail.ru

**Бурлева Елена Павловна**, д.м.н., профессор кафедры хирургии, эндоскопии и колопроктологии, сердечно-сосудистый хирург, Уральский государственный медицинский университет; 620028, Россия, Екатеринбург, ул. Репина, д. 3; ORCID: 0000-0003-1817-9937; e-mail: e.p.burleva@gmail.com

**Беленцов Сергей Михайлович**, д.м.н., профессор, сердечно-сосудистый хирург, Медицинский центр «Ангио Лайн»; 620063, Россия, Екатеринбург, ул. Большакова, д. 95; ORCID: 0000-0002-3742-8954; e-mail: belentsov@list.ru

**Сапелкин Сергей Викторович**, д.м.н., ведущий научный сотрудник, отделение сосудистой хирургии, Национальный медицинский исследовательский центр хирургии им. А.В. Вишневского; 117997, Россия, Москва, ул. Большая Серпуховская, д. 27; ORCID: 0000-0003-3610-8382; e-mail: ssapelkin@yandex.ru

**Фокин Алексей Анатольевич**, д.м.н., профессор, заведующий кафедрой хирургии факультета послевузовского и дополнительного профессионального образования, Южно-Уральский государственный медицинский университет; 454092, Россия, Челябинск, ул. Воровского, д. 64; ORCID: 0000-0001-5411-6437; e-mail: alanfokin@yandex.ru

**Дворников Антон Сергеевич**, д.м.н., заведующий кафедрой дерматовенерологии лечебного факультета, декан лечебного факультета, Российский национальный исследовательский медицинский университет имени Н.И. Пирогова; 117997, Россия, Москва, ул. Островитянова, д. 1; ORCID: 0000-0002-0429-3117; e-mail: dvornikov\_as@rsmu.ru

**Прядко Сергей Иванович**, к.м.н., заведующий отделением, Национальный медицинский исследовательский центр сердечно-сосудистой хирургии им. А.Н. Бакулева; 121552, Россия, Москва, Рублевское шоссе, д. 135; ORCID: 0000-0001-9478-8414; e-mail: sipryadko@bakulev.ru

**Гужков Олег Николаевич**, д.м.н., профессор, заведующий отделением, Клиническая больница №9; 150042, Россия, Ярославль, Тутаевское шоссе, д. 31; e-mail: flebolog@yandex.ru

**Бредихин Роман Александрович**, д.м.н., заведующий отделением сосудистой хирургии, Межрегиональный клиничко-диагностический центр; 420101, Россия, Республика Татарстан, Казань, ул. Карбышева, д. 12а; ORCID: 0000-0001-7160-3333; e-mail: rbredikhin@mail.ru

**Баринов Виктор Евгеньевич**, д.м.н., заведующий 2 хирургическим отделением, Клиническая больница №1 (Волынская); 121352, Россия, Москва, ул. Старовольнская, д. 10; профессор кафедры хирургии с курсом эндоскопии, Центральная государственная медицинская академия; 121359, Россия, Москва, ул. Маршала Тимошенко, д. 19, стр. 1а; e-mail: vicbarin@mail.ru

**Сорока Владимир Васильевич**, д.м.н., профессор, руководитель отдела неотложной сердечно-сосудистой хирургии, Санкт-Петербургский научно-исследовательский институт скорой помощи имени И.И. Джанелидзе; 192242, Россия, Санкт-Петербург, Будапештская ул., д. 3а; e-mail: soroka@emergency.spb.ru

**Ларин Сергей Иванович**, д.м.н., профессор, главный врач, Волгоградский флебологический центр профессора Ларина С.И.; 400119, Россия, Волгоград, ул. Авиаторская, д. 16; генеральный директор, Республиканский центр флебологии и проктологии проф. С.И. Ларина; 3580011, Россия, Республика Калмыкия, Элиста, ул. Рокчинского, д. 36; e-mail: larinclinic@gmail.com

**Бережной Евгений Юрьевич**, к.м.н., хирург-флеболог, клиника «Флебоарт»; 350051, Россия, Краснодар, ул. Репина, д. 1/2, корп. 3; e-mail: eberezhnuy@mail.ru

**Семенов Артем Юрьевич**, к.м.н., хирург, флеболог, врач УЗИ, руководитель центра, Медицинский инновационный флебологический центр; 115407, Россия, Москва, ул. Якорная, д. 7, стр. 1; ORCID: 0000-0001-8816-2183; e-mail: phlebologsemenov@gmail.com

**Раскин Владимир Вячеславович**, к.м.н., сосудистый хирург, флеболог, врач УЗИ, ведущий сотрудник, Медицинский Инновационный флебологический центр; 115407, Россия, Москва, ул. Якорная, д. 7, стр. 1; ORCID: 0000-0001-8295-9458; e-mail: vr25000@gmail.com

**Альбицкий Александр Владимирович**, к.м.н., руководитель центра эндовазальной лазерной флебологии, клиника «Медалье»; 109147, Россия, Москва, ул. Таганская, д. 36, корп. 2; e-mail: Swordfish57@yahoo.com

**Аркадан Наталья Руслановна**, главный врач, Первый флебологический центр; 117447, Россия, Москва, ул. Дмитрия Ульянова, д. 31; e-mail: phlebo1@yandex.ru

**Беянина Елена Олеговна**, к.м.н., врач-косметолог, «Фрау Клиник»; 111250, Россия, Москва, ул. Лефортовский Вал, д. 5, стр. 7; e-mail: laserSurgeon2014@gmail.com

**Болдин Борис Валентинович**, д.м.н., профессор, заведующий кафедрой факультетской хирургии № 2, Российский национальный исследовательский медицинский университет имени Н.И. Пирогова; 117997, Россия, Москва, ул. Островитянова, д. 1; 117997, Россия, Москва, ул. Островитянова, д. 1; ORCID: 0000-0003-4488-9123; e-mail: facultysurgery@gmail.com

**Глаголева Екатерина Николаевна**, президент Ассоциации регенеративной эстетической медицины, главный врач клиники эстетической медицины «SomeMode Medical»; 191014, Россия, Санкт-Петербург, ул. Парадная, д. 3, корп. 2, стр. 282н; научный сотрудник экспериментальной лаборатории лазерных технологий, Первый Санкт-Петербургский государственный медицинский университет имени академика И.П. Павлова; 197022, Россия, Санкт-Петербург, ул. Льва Толстого, д. 6–8; e-mail: lekate@yandex.ru

**Денисов Владимир Евгеньевич**, к.м.н., флеболог, Медицинский центр «Флеболог»; 614000, Россия, Пермь, Тополевый пер., д. 6; e-mail: wed1965@mail.ru

**Дженина Ольга Вадимовна**, к.м.н., врач-хирург, сосудистый хирург, Первый флебологический центр; 117447, Россия, Москва, ул. Дмитрия Ульянова, д. 31; ORCID: 0000-0003-3811-5156; e-mail: helgelman@mail.ru

**Доронин Игорь Владимирович**, к.м.н., заведующий отделением хирургии, Скандинавский Центр Здоровья; 111024, Россия, Москва, 2-я Кабельная ул., д. 2, стр. 25; e-mail: ronin-st@yandex.ru

**Иванов Олег Олегович**, к.м.н., главный врач, хирург, Клиника флебологии; 654041, Россия, Новокузнецк, проспект Дружбы, д. 3, пом. 181; ORCID: 0000-0002-5516-0744; e-mail: flebolog42@mail.ru



**Капериз Константин Александрович**, сосудистый хирург, УЗИ-специалист, флеболог, хирург, Национальный медицинский исследовательский центр профилактической медицины; 101000, Россия, Москва, Петроверигский пер., д. 10; ORCID: 0000-0002-8411-8609; e-mail: konstantin.kaperiz@gmail.com

**Карев Максим Анатольевич**, хирург-флеболог, главный врач клиники, Международный медицинский центр «Медикал Он Груп – Одинцово»; 143002, Россия, Одинцово, Можайское шоссе, д. 55; e-mail: mkarev1975@gmail.com

**Крылов Александр Владимирович**, заведующий отделением дерматологии, Медицинский центр «Клиника Аллергомед»; 196084, Россия, Санкт-Петербург, Московский проспект, д. 109а; дерматолог, научный сотрудник экспериментальной лаборатории лазерных технологий, Первый Санкт-Петербургский государственный медицинский университет имени академика И.П. Павлова; 197022, Россия, Санкт-Петербург, ул. Льва Толстого, д. 6–8; e-mail: krylspb@mail.ru

**Крылов Алексей Юрьевич**, д.м.н., профессор, Сеченовский Университет; 119435, Россия, Москва, ул. Большая Пироговская, д. 2, стр. 4; ORCID: 0000-0003-0328-0223; e-mail: Doctoriwng@mail.ru

**Летуновский Евгений Анатольевич**, к.м.н., сосудистый хирург, руководитель клиники, Центр лазерной хирургии; 123458, Россия, Москва, ул. Таллинская, д. 13, корп. 1; e-mail: flebolog@bk.ru

**Лобанов Виктор Николаевич**, врач-хирург, сосудистый хирург, генеральный директор, Первый флебологический центр; 117447, Россия, Москва, ул. Дмитрия Ульянова, д. 31; e-mail: phlebo1@yandex.ru

**Мартынов Вадим Станиславович**, главный врач, Центр флебологии, 690106, Россия, Владивосток, Океанский проспект, д. 54; e-mail: martynovvadim@inbox.ru

**Моренко Дмитрий Николаевич**, флеболог, Медицинский центр «Надежда»; 236006, Россия, Калининград, ул. Больничная, д. 13–15; e-mail: dr.morengo@gmail.com

**Пироженко Пётр Александрович**, к.м.н., флеболог, Клиника лечения варикоза «Флебоцентр»; 353925, Россия, Новороссийск, ул. Пионерская д. 4; e-mail: phdrpit@yandex.ru

**Савинова Юлия Валерьевна**, врач-косметолог, директор, Центр флебологии доктора Савинова; 295033, Россия, Республика Крым, Симферополь, ул. Косухина, д. 16; e-mail: Doctor\_savinov@mail.ru

**Суворов Константин Сергеевич**, сердечно-сосудистый хирург высшей категории, флеболог, Поликлиника №2 Управления делами Президента РФ; 119146, Россия, Москва, 2-я Фрунзенская ул., д. 4; e-mail: dr.suvorov@gmail.com

**Терехов Алексей Михайлович**, сердечно-сосудистый хирург, Медицинская клиника «СОВА»; 410005, Россия, Саратов, ул. Степана Разина, д. 77; e-mail: tereho@mail.ru

**Туркин Павел Юрьевич**, к.м.н., доцент, кафедра факультетской хирургии №2, Российский национальный исследовательский медицинский университет имени Н.И. Пирогова; 117997, Россия, Москва, ул. Островитянова, д. 1; ORCID: 0000-0002-6262-4770; e-mail: pavelturkin@gmail.com

**Хафизов Азат Рафитович**, к.м.н., руководитель клиники, Клиника современной флебологии; 450005, Россия, Уфа, ул. Пархоменко, д. 96/98; e-mail: azatKhafizovR@yandex.ru

**Чаббаров Рустям Гинятуллаевич**, к.м.н., сосудистый хирург, пластический хирург, главный врач, клиника «Омега»; 410031, Россия, Саратов, ул. Комсомольская, д. 46; e-mail: mail@omegaclinic.ru

**Шарипов Асхат Сагыннович**, к.м.н., исполнительный вице-президент Казахского общества флебологии, руководитель, Флебологический центр «Флебомед»; 050026, Казахстан, Алматы, ул. Карасай батыра, д. 152, 4 этаж; e-mail: phlebomedkz@mail.ru

**Корниевич Сергей Николаевич**, к.м.н., вице-президент Балтийского общества флебологов, сосудистый хирург высшей категории, заведующий отделением хирургии сосудов, Минская областная клиническая больница; Республика Беларусь, Минская область, а/г Лесной, д. 1; e-mail: kornievich@Doctor.com

**Зокирхонов Шохзод Дилшодович**, к.м.н., заместитель председателя Ассоциации флебологов Узбекистана, сосудистый хирург, флеболог, главный врач, клиника современной флебологии "Phlebolife"; 100084, Узбекистан, Ташкент, ул. Чингиза Айтматова, д. 38; e-mail: angio.shahzod@gmail.com

**Шайдаков Евгений Владимирович**, д.м.н., профессор, председатель Совета СРО Ассоциации «Национальная коллегия флебологов», президент Санкт-Петербургской Ассоциации флебологов, профессор кафедры госпитальной хирургии, Петрозаводский государственный университет; 185910, Россия, Республика Карелия, Петрозаводск, проспект Ленина, д. 33; ведущий научный сотрудник, Национальный медицинский исследовательский центр онкологии имени Н.Н. Петрова; 197758, Россия, Санкт-Петербург, пос. Песочный, ул. Ленинградская, д. 68; ORCID: 0000-0002-7260-4968; e-mail: evgenyshaydakov@gmail.com

### Information about the authors

**Vadim Yu. Bogachev**, Dr. of Sci. (Med.), Professor, Department of Faculty Surgery No.2, Pirogov Russian National Research Medical University; 1, Ostrovityanov St., Moscow, 117997, Russia; First Phlebological Center; 31, Dmitry Ulyanov St., Moscow, 117447, Russia; ORCID: 0000-0002-3940-0787; e-mail: vadim.bogachev63@gmail.com

**Dmitriy A. Rosukhovski**, Cand. of Sci. (Med.), Senior Researcher, Institute of Experimental Medicine; 12, Akademik Pavlov St., St Petersburg, 197376, Russia; ORCID: 0000-0002-5202-6398; e-mail: rosukhovski@gmail.com

**Denis A. Borsuk**, Cand. of Sci. (Med.), Chief Physician, Clinic of Phlebology and laser Surgery "Vasculab"; 50, Pushkin St., Chelyabinsk, 454091, Russia; ORCID: 0000-0003-1455-9916; e-mail: borsuk-angio@mail.ru

**Oleg A. Shonov**, Vascular Surgeon, Head of Phlebology Department, laser Center "Delete"; 3, Korpusnaya St., St Petersburg, 197110, Russia; e-mail: shonov.o@gmail.com

**Hovsep P. Manjikian**, Cardio-Vascular Surgeon, Head of Vein Center, State Clinical Hospital named after A.K. Eramishantseva of the Department of Health of Moscow; 15, Bldg. 2, Lenskaya St., Moscow, 129327, Russia; ORCID: 0000-0002-7281-7939; e-mail: manjikian@gmail.com

**Kirill V. Lobastov**, Cand. of Sci. (Med.), Associate Professor of the Department of General Surgery and X-Ray Diagnostics of the Faculty of Medicine, Pirogov Russian National Research Medical University; 1, Ostrovityanov St., Moscow, 117997, Russia; ORCID: 0000-0002-5358-7218, e-mail: lobastov\_kv@mail.ru

- Elena P. Burleva**, Dr. of Sci. (Med.), Professor at the Department of Surgery, Endoscopy and Coloproctology, Cardiovascular Surgeon, Ural State Medical University; 3, Repin St., Ekaterinburg, 620028, Russia; ORCID: 0000-0003-1817-9937; e-mail: e.p.burleva@gmail.com
- Sergey M. Belentsov**, Dr. of Sci. (Med.), Professor, Vascular Surgeon, Medical Center "Angio Line"; 95, Bolshakov St., Ekaterinburg, 620063, Russia; ORCID: 0000-0002-3742-8954; e-mail: belentsov@list.ru
- Sergey V. Sapelkin**, Dr. of Sci. (Med.), Leading Researcher, Vascular Department, Vishnevsky National Medical Research Center of Surgery; 27, Bolshaya Serpukhovskaya St., Moscow, 117997, Russia; ORCID: 0000-0003-3610-8382; e-mail: ssapelkin@yandex.ru
- Alexey A. Fokin**, Dr. of Sci. (Med.), Professor, Head of the Department of Surgery of the Faculty of Postgraduate and Additional Professional Education, South Ural State Medical University; 64, Vorovsky St., Chelyabinsk, 454092, Russia; ORCID: 0000-0001-5411-6437; e-mail: alanfokin@yandex.ru
- Anton S. Dvornikov**, Dr. of Sci. (Med.), Head of the Department of Dermatology and Venereology, Dean of School of Medicine, Pirogov Russian National Research Medical University; 1, Ostrovityanov St., Moscow, 117997, Russia; ORCID: 0000-0002-0429-3117; e-mail: dvornikov\_as@rsmu.ru
- Sergey I. Pryadko**, Cand. of Sci. (Med.), Head of the Department, Bakulev National Medical Research Center of Cardiovascular Surgery; 135, Rublevskoe Shosse, Moscow, 121552, Russia; ORCID: 0000-0001-9478-8414; e-mail: sipryadko@bakulev.ru
- Oleg N. Guzhkov**, Dr. of Sci. (Med.), Professor, Head of Department, Clinical Hospital No. 9; 31, Tutaevskoe Shosse, Yaroslavl, 150042, Russia; e-mail: flebolog@yandex.ru
- Roman A. Bredikhin**, Dr. of Sci. (Med.), Head of the Department of Vascular Surgery, Interregional Clinical Diagnostic Center; 12a, Karbyshev St., Kazan, Republic of Tatarstan, 420101, Russia; ORCID: 0000-0001-7160-3333; e-mail: rbredikhin@mail.ru
- Victor E. Barinov**, Dr. of Sci. (Med.), Head of the 2<sup>nd</sup> Department of Surgery, Clinical Hospital No. 1 (Volynskaya); 10, Starovolinskaya St., Moscow, 121352, Russia; Professor of the Department of Surgery and Endoscopy, Central State Medical Academy; 19, Bldg. 1a, Marshal Timoshenko St., Moscow, 121359, Russia; e-mail: vicbarin@mail.ru
- Vladimir V. Soroka**, Dr. of Sci. (Med.), Professor, Head of the Department of Emergency Cardio-Vascular Surgery, Saint Petersburg Research Institute of Emergency Medicine n.a. I.I. Dzhanelidze; Budapeshtskaya St., 3a, St Petersburg, 192242, Russia; e-mail: soroka@emergency.spb.ru
- Sergey I. Larin**, Dr. of Sci. (Med.), Professor, Chief Physician, Larin Volgograd Phlebo Center; 1b, Aviatorskaya St. Volgograd, 400119, Russia; CEO, Larin Kalmykia Center of Phlebology and Proctology; 3b, Rokchinsky St., Elista, Kalmykia, 358011, Russia; e-mail: larinclinic@gmail.com
- Evgenii Y. Bereznoi**, Cand. of Sci. (Med.), Surgeon/Phlebologist, "Fleboart" clinic; 1/2, Apt. 3, Repin St., Krasnodar, 350051, Russia; e-mail: ebereznoi@mail.ru
- Artem Yu. Semenov**, Cand. of Sci. (Med.), Surgeon, Phlebologist, Ultrasound Doctor, Head, Medical Innovation Phlebology Center; 7, Bldg. 1, Yakornaya St., Moscow, 115407, Russia; ORCID: 0000-0001-8816-2183; e-mail: phlebologsemenov@gmail.com
- Vladimir V. Raskin**, Cand. of Sci. (Med.), Vascular Surgeon, Phlebologist, Ultrasound Specialist, Senior Research Associate, Medical Innovation Phlebology Center; 7, Bldg. 1, Yakornaya St., Moscow, 115407, Russia; ORCID: 0000-0001-8295-9458; e-mail: vr25000@gmail.com
- Aleksandr V. Albitskii**, Cand. of Sci. (Med.), Head of Endovenous Laser Phlebology, clinic "Medalie"; 36, Bldg. 2, Taganskaya St., Moscow, 109147, Russia; e-mail: Swordfish57@yahoo.com
- Natalia R. Arkadan**, Chief Physician, First Phlebological Center; 31, Dmitry Ulyanov St., Moscow, 117447, Russia; e-mail: phlebo1@yandex.ru
- Elena O. Belyanina**, Cand. of Sci. (Med.), Cosmetologist, Frau Clinic; 5, Bldg. 7, Lefortovskiy Val St., Moscow, 111250, Russia; e-mail: lasersurgeon2014@gmail.com
- Boris V. Boldin**, Dr. of Sci. (Med.), Professor, Head of the Department of Faculty Surgery No.2, Pirogov Russian National Research Medical University; 1, Ostrovityanov St., Moscow, 117997, Russia; ORCID: 0000-0003-4488-9123; e-mail: facultysurgery@gmail.com
- Ekaterina N. Glagoleva**, President of the Association of Regenerative Aesthetic Medicine, Medical Director of the Aesthetic clinic "ComeMode Medical"; 3, Bldg. 2, p. 282-н, Paradnaya St., St Petersburg, 191014, Russia; Researcher of the Experimental Laboratory of laser Technologies, Pavlov First Saint Petersburg State Medical University; 6–8, Lev Tolstoy St., St Petersburg, 197022, Russia; e-mail: lekate@yandex.ru
- Vladimir E. Denisov**, Cand. of Sci. (Med.), Phlebologist, Medical Center "Phlebolog"; 6, Topolevy Lane, Perm, 614000, Russia; e-mail: wed1965@mail.ru
- Olga V. Dzenina**, Cand. of Sci. (Med.), Surgeon, Vascular Surgeon, First Phlebological Center; 31, Dmitry Ulyanov St., Moscow, 117447, Russia; ORCID: 0000-0003-3811-5156; e-mail: helgelman@mail.ru
- Igor V. Doronin**, Cand. of Sci. (Med.), Head of the Department of Surgery, Scandinavian Health Center; 2, Bldg. 25, 2<sup>nd</sup> Cabelnaya St., Moscow, 111024, Russia; e-mail: ronin-st@yandex.ru
- Oleg O. Ivanov**, Cand. of Sci. (Med.), Chief Physician, Surgeon, Clinic of Phlebology; 3, office 181, Druzhby Ave., Novokuznetsk, 654041, Russia; ORCID: 0000-0002-5516-0744; e-mail: flebolog42@mail.ru
- Konstantin A. Kaperiz**, Vascular Surgeon, Ultrasound Specialist, Phlebologist, Surgeon, National Medical Research Center for Preventive Medicine; 10, Petroverigskiy Lane, Moscow, 101990, Russia; ORCID: 0000-0002-8411-8609; e-mail: konstantin.kaperiz@gmail.com
- Maksim A. Karev**, Surgeon-Phlebologist, Chief Physician of Clinic, International Medical Center Medical On Group – Odincovo; 55, Mozhaiskoe Shosse, Odincovo, 143002, Russia; e-mail: mkarev1975@gmail.com
- Aleksandr V. Krylov**, Head of Dermatology Department, Medical Center "Clinic Allergomed"; 109a, Moskovskiy Ave., St Petersburg, 196084, Russia; Dermatologist, Researcher of the Experimental Laboratory of laser Technologies, Pavlov First Saint Petersburg State Medical University; 6–8, Lev Tolstoy St., St Petersburg, 197022, Russia; e-mail: krylspb@mail.ru
- Alexey Yu. Krylov**, Dr. of Sci. (Med.), Professor, Sechenov University; 2, Bldg. 4, Bolshaya Pirogovskaya St., Moscow, 119435, Russia; ORCID: 0000-0003-0328-0223; e-mail: Doctoriwng@mail.ru
- Evgeny A. Letunovsky**, Cand. of Sci. (Med.), Vascular Surgeon, Head of the Clinic, Center for laser Surgery; 13, Bldg. 1, Tallinskaya St., Moscow, 123458, Russia; e-mail: flebolog@bk.ru
- Victor N. Lobanov**, Surgeon, Vascular Surgeon, CEO, First Phlebological Center; 31, Dmitry Ulyanov St., Moscow, 117447, Russia; e-mail: phlebo1@yandex.ru
- Vadim S. Martynov**, Chief Physician, Phlebology Center; 54, Okeansky Ave., Vladivostok, 690106, Russia; e-mail: martynovvadim@inbox.ru

**Dmitry N. Morenko**, Phlebologist, Medical Center “Nadejda”; 13–15, Bolnichnaya St., Kaliningrad, 236006, Russia; e-mail: dr.morenko@gmail.com  
**Petr A. Pirozhenko**, Cand. of Sci. (Med.), Phlebologist, Clinic for the Treatment of Varicose Veins “PhleboCenter”; 4, Pionerskaya St., Novorossiysk, 353935, Russia; e-mail: phdrpit@yandex.ru  
**Yulia V. Savinova**, Cosmetologist, Director, Center of Phlebology of Dr. Savinov; 16, Kosukhina St., Simferopol, Republic of Crimea, 295033, Russia; e-mail: Doctor\_savinov@mail.ru  
**Konstantin S. Suvorov**, Cardiovascular Surgeon, Phlebologist, Polyclinic №2 of the Presidential Administration of Russian Federation; 4, 2<sup>nd</sup> Frunzenskaya St., Moscow, 119146, Russia; e-mail: dr.suvorov@gmail.com  
**Aleksey M. Terekhov**, Cardio-Vascular Surgeon, Medical clinic “SOVA”; 77, Stepan Razin St., Saratov, 410005, Russia; e-mail: tereho@mail.ru  
**Pavel Yu. Turkin**, Cand. of Sci. (Med.), Associate Professor, Department of Faculty Surgery No.2, Pirogov Russian National Research Medical University; 1, Ostrovityanov St., Moscow, 117997, Russia; ORCID: 0000-0002-6262-4770; e-mail: pavelturkin@gmail.com  
**Azat R. Khafizov**, Cand. of Sci. (Med.), Chief Physician, Clinic of Modern Phlebology; 96/98, Parkhomenko St., Ufa, 450005, Russia; e-mail: azatKhafizovR@yandex.ru  
**Rustyam G. Chabbarov**, Cand. of Sci. (Med.), Vascular Surgeon, plastic Surgeon, Chief Physician, Omega Clinic; 46, Komsomolskaya St., Saratov, 410031, Russia; e-mail: mail@omegaclinic.ru  
**Askhat S. Sharipov**, Cand. of Sci. (Med.), Executive Vice-President of Kazakh Society of Phlebology, Head of the Center, Phlebology Centre “Phlebomed”; 152, 4<sup>th</sup> floor, Karasai Batyr St., Almaty, 050026, Kazakhstan; e-mail: phlebomedkz@mail.ru  
**Sergei N. Kornievich**, Cand. of Sci. (Med.), Vice President of the Baltic Society of Phlebology, Vascular Surgeon, Head of the Department of Vascular Surgery, Minsk Regional Clinical Hospital; 1, a/g Lesnoi, Minsk Region, Republic of Belarus; e-mail: kornievich@doctor.com  
**Shokhzod D. Zokirkhonov**, Cand. of Sci. (Med.), Deputy Chairman of the Association of Phlebologists of Uzbekistan, Vascular Surgeon, Phlebologist, Chief Physician, Clinic of Contemporary Phlebology “Phlebolife”; 38, Chingiz Aytmatov St., Tashkent, 100084, Uzbekistan; e-mail: angio.shahzod@gmail.com  
**Evgeniy V. Shaydakov**, Dr. of Sci. (Med.), Professor, Chairman of the National college of phlebology (Russia), President of St Petersburg Society of Phlebology, Professor of the Department of Surgery, Petrozavodsk State University; 33, Lenin Ave., Republic of Karelia, Petrozavodsk, 185910, Russia; Leading Researcher, Petrov National Medical Cancer Research Centre; 68, Leningradskaya St., Pesochnyy Settlement, St Petersburg, 197758, Russia; ORCID: 0000-0002-7260-4968; e-mail: evgenyshaydakov@gmail.com